

АУТО-ДИНАМИЧЕСКИЙ ИНТРАМЕДУЛЛЯРНЫЙ ОСТЕОСИНТЕЗ В ЛЕЧЕНИИ ПЕРЕЛОМОВ И ПОСЛЕДСТВИЙ ТРАВМ БЕДРЕННОЙ КОСТИ

П.П. ЗУЕВ, Ю.А. БАРАБАШ, И.А. НОРКИН, Д.В. ИВАНОВ, О.А. КАУЦ, К.А. ГРАЖДАНОВ, А.П. БАРАБАШ

Научно-исследовательский институт травматологии, ортопедии и нейрохирургии, Саратовский государственный медицинский университет им. В.И. Разумовского, Саратов, Российская Федерация

Цель: оценка результатов клинической апробации нового интрамедуллярного стержня, конструктивные особенности которого нивелируют недостатки известных фиксаторов.

Материал и методы: объектом исследования были 15 пациентов с несросшимися переломами диафиза бедренной кости (НПДБК), которым был выполнен интрамедуллярный ревизионный остеосинтез с помощью стержня «BNB». Анализ результатов хирургического лечения больных с НПДБК проводился с помощью стандартизированной системы оценки исходов переломов костей и их последствий (СОИ-1) и модифицированной радиографической оценки сращения переломов (mRUS).

Результаты: проведённое обследование пациентов уже через 2 месяца после ревизионного интрамедуллярного остеосинтеза стержнем «BNB» позволило выявить положительную динамику. Так, средний процент реабилитации по СОИ-1 составил $75,3 \pm 0,6\%$, через 6 месяцев с момента оперативного вмешательства – $84,0 \pm 1,2\%$ ($p < 0,001$), и к 12 месяцу – $90,8 \pm 2,7\%$ ($p > 0,05$). Исходя из показателя mRUS, степень консолидации перелома бедренной кости у больных через 2 месяца после хирургического лечения с использованием стержня «BNB» соответствовала $5,0 \pm 0,2$ баллам, через 6 месяцев – $13,3 \pm 0,8$ баллам ($p < 0,001$), и к 12 месяцу – $14,8 \pm 1,0$ баллам ($p > 0,05$). При использовании интрамедуллярного стержня «BNB» в ходе ревизионного остеосинтеза НПДБК в 1 случае (6,7%) из 15 не удалось достичь консолидации костных отломков.

Заключение: технические решения, реализованные в интрамедуллярном стержне «BNB», способствуют аутодинамизации системы «кость-имплантат» под действием на конечность дозированной нагрузки и мышечной силы без дополнительных оперативных вмешательств, что позволяет сократить сроки реабилитации пациентов, и в целом определяет уменьшение материальных затрат на лечение данной категории больных.

Ключевые слова: несросшийся перелом, бедренная кость, интрамедуллярный остеосинтез, ложный сустав.

Для цитирования: Зувев ПП, Барабаш ЮА, Норкин ИА, Иванов ДВ, Кауц ОА, Гражданов КА, Барабаш АП. Ауто-динамический интрамедуллярный остеосинтез в лечении переломов и последствий травм бедренной кости. *Вестник Авиценны*. 2021;23(1):60-6. Available from: <https://doi.org/10.25005/2074-0581-2021-23-1-60-66>

AUTO-DYNAMIC INTRAMEDULLARY OSTEOSYNTHESIS FOR FEMUR FRACTURES AND CONSEQUENCES OF INJURIES

P.P. ZUEV, YU.A. BARABASH, I.A. NORIKIN, D.V. IVANOV, O.A. KAUTS, K.A. GRAZHDANOV, A.P. BARABASH

Scientific Research Institute of Traumatology, Orthopedics and Neurosurgery, V.I. Razumovsky Saratov State Medical University, Saratov, Russian Federation

Objective: The assessment of clinical testing results of the new intramedullary rod which design features neutralize the disadvantages of conventional blocking devices.

Methods: The research involved 15 patients with ununited femoral shafts fractures underwent intramedullary revision osteosynthesis with BNB rods. The analysis of surgical management was performed using the standardized system of bone fractures outcomes and their consequences (Standardized Outcome Assessment-1, SOA-1) as well as the modified Radiographic Union Score (mRUS).

Results: The examination reveals positive dynamics 2 months after the revision osteosynthesis with BNB rods. The mean rehabilitation rate by the SOA-1 was 75.3 ± 0.6 percent, it was 84.0 ± 1.2 percent ($p < 0.001$) in 6 months after the surgery and 90.8 ± 2.7 percent ($p > 0.05$) by the 12th month. Considering mRUS scores, the degree of consolidation of the femoral fracture in patients 2 months after surgery using the BNB rod corresponded to 5.0 ± 0.2 points, to 13.3 ± 0.8 points ($p < 0.001$) in 6 months and to 14.8 ± 1.0 points ($p > 0.05$) by the 12th month. In 1 case (6.7%) out of 15, no union of the fractured fragments was observed.

Conclusions: The technical solutions implemented in the BNB intramedullary rod contribute to the autodynamization of the bone-implant system under the action of a controlled load and muscle power on the limb without additional surgical interventions, which makes it possible to shorten the rehabilitation period for patients, resulting in the reduction of treatment expenses for this cohort of patients.

Keywords: Ununited fracture, femoral bone, intramedullary osteosynthesis, false joint.

For citation: Zuev PP, Barabash YuA, Norikin IA, Ivanov DV, Kauts OA, Grazhdanov KA, Barabash AP. Auto-dinamicheskiy intramedullyarnyy osteosintez v lechenii perelomov i posledstviy travm bedrennoy kosti [Auto-dynamic intramedullary osteosynthesis for femur fractures and consequences of injuries]. *Vestnik Avicenna [Avicenna Bulletin]*. 2021;23(1):60-6. Available from: <https://doi.org/10.25005/2074-0581-2021-23-1-60-66>

ВВЕДЕНИЕ

Переломы бедренной кости относятся к категории сложных повреждений и составляют от 8 до 16% от всей травмы скелета [1-3]. Стойкая утрата трудоспособности при данной категории повреждений в РФ достигает 16% [4, 5]. В последние десятилетия для остеосинтеза переломов диафиза бедренной кости, независимо от локализации и типа, наиболее часто применяются интрамедуллярные стержни. Преимущество отдаётся не только конкретному виду остеосинтеза – меняется и сама концепция, на первый план выходит создание условий для нормального физиологического сращения костных отломков в условиях их анатомической и стабильной фиксации. Данный вид остеосинтеза обеспечивается стержнем с поперечным блокированием как дистально, так и проксимально от перелома (БИОС) [6, 7]. Второй тип фиксаторов – расширяющиеся имплантаты, которые жёстко закрепляются внутри медуллярного канала за счёт изменения своего объёма и/или за счёт своей формы и продольных рёбер (стержни «Fixion» производства «CarboFix Orthopedic, Ltd.», Israel и т.п.), которые могут дополнительно поперечно блокироваться винтами. Условием создания стабильного остеосинтеза является не столько количество введённых винтов и толщина имплантата, сколько дистанционное перекрытие зоны перелома и антиротационная способность имплантата. Поперечную, продольную и ротационную стабильности способны обеспечить, например, популярный в 1980-е годы «Штыковидный гвоздь ЦИТО» (Охотского-Суваляна) с четырьмя продольными рёбрами, который ещё производится, или гвозди Ключевского-Зверева, которые массово производились в г. Ярославле. Данные металлоконструкции позволяют обеспечить стабильность перелома при относительно малоинвазивной процедуре установки и способствуют восстановлению функции повреждённой конечности [8, 9]. В основе отмеченных методов лежит плотное прилегание к стенкам костномозговой полости.

ЦЕЛЬ ИССЛЕДОВАНИЯ

Оценка результатов клинической апробации нового интрамедуллярного стержня, конструктивные особенности которого нивелируют недостатки известных фиксаторов.

МАТЕРИАЛ И МЕТОДЫ

В ходе клинической апробации в НИИ травматологии, ортопедии и нейрохирургии Саратовского государственного медицинского университета им. В.И. Разумовского с января 2017 г. по февраль 2019 г. было прооперировано 15 пациентов с несросшимися переломами диафиза бедренной кости (НПДБК). Основные этапы хирургического пособия проводили по методике, изложенной в руководстве Соколова ВА (2006) [9].

Используемый нами интрамедуллярный стержень «BNB» (патент РФ № 2526242, регистрационное удостоверение на медицинское изделие РЗН 2015/3434 от 15.12.2015 г.) обеспечивает необходимую стабильность фиксации отломков бедренной кости, учитывая анатомическое строение костномозгового канала, способствует снижению травматичности и упрощению хирургического вмешательства (рис. 1). Имплантация стержня при ревизионных операциях осуществляется с предварительным рассверливанием костномозговой полости, при этом насечки в дистальном отделе (типа рашпиля) формируют необходимую глубину продольных каналов во внутреннем корковом




Рис. 1 Внешний вид стержня «BNB» (А) и возможные способы его использования: Б) антеградно; В) ретроградно

слое отломков, что обеспечивает ротационную стабильность фиксации.

Ревизионный интрамедуллярный остеосинтез стержнем «BNB» выполнялся по единой методике. В ходе предоперационного планирования при получении значений ширины костномозгового канала выбирали диаметр интрамедуллярного стержня в диафизарной части по вершинам его граней, на 2 мм больше ранее полученного значения. Это позволяет обеспечить ротационную стабильность в каждом отдельно взятом поперечном срезе за счёт трёхточечной фиксации стержня в эндостальном слое бедренной кости и распределить нагрузки по всей длине фиксатора. Длину стержня подбирали так, чтобы после введения в интрамедуллярный канал его дистальный конец не достигал суставной поверхности межмыщелковой борозды бедренной кости менее чем на 3 см.

Имплантацию стержня «BNB» осуществляли после репозиции и предварительного рассверливания интрамедуллярного канала до необходимого диаметра. Последовательными и ритмичными ударами по рукоятке навигационной системы осуществляли введение его по проводнику. Данным действиям способствовали насечки по типу рашпиля, выполненные на рёбрах в дистальном отделе фиксатора, для формирования «бороздки» по всей протяжённости эндостального слоя бедренной кости. Имплантацию стержня осуществляли до погружения его проксимальной торцевой части в большой вертел.

Результаты хирургического лечения пациентов контролировали при помощи методики стандартизованной оценки исходов повреждений опорно-двигательной системы (СОИ-1) [10], которая состоит из 16 параметров. Цифровое значение степени сращения костных отломков после операции регистрировали при помощи модифицированной оценки радиографического сращения (The Modified Radiographic Union Score – mRUS) [11].

Обследования пациентов предложенными методами проводили на этапе предоперационной подготовки и через 2, 6 и 12 месяцев после хирургического вмешательства.

Обработку полученных цифровых данных проводили с использованием статистической надстройки к Microsoft Excel – AtteStat 12.0.5. на персональном компьютере SONY в среде Windows 7 с использованием пакета программ Microsoft Office 2016. После построения вариационных рядов определяли нор-

мальность их распределения по критерию Шапиро-Уилка. При нормальном распределении использовали параметрический метод вариационной статистики для малых рядов наблюдений с определением средней арифметической (M), средней ошибки средней арифметической ($\pm m$), среднеквадратического отклонения ($\pm SD$) и вычислением t-критерия Стьюдента. При отсутствии нормального распределения вариационных рядов статистическую значимость различий устанавливали с помощью U-критерия Манна-Уитни; при этом вычисляли медиану (Me), 25% и 75% квартили. Для выяснения качественных отличий вариационных рядов были применены четырёхпольные таблицы сопряжённости с вычислением критерия χ^2 Пирсона. Различия считали статистически значимыми при степени вероятности $p < 0,05$.

РЕЗУЛЬТАТЫ И ИХ ОБСУЖДЕНИЕ

Исходя из данных литературных источников [12-16], настораживает сопоставимая частота несращения бедренной кости при применении одинаковой методики остеосинтеза у пациентов со свежим переломом и его последствиями. При свежих переломах в условиях статичной фиксации интрамедуллярным стержнем с поперечным блокированием остеорегенерация протекает по пути вторичного заживления костных отломков, что вполне приемлемо и достаточно. Напротив, для нормализации нарушенных процессов репарации у пациентов с несросшимися переломами бедренной кости, необходимо учитывать физиологию костной ткани и положительное влияние аутокомпрессии. Вероятно, данный факт имеет ятрогенную причину, когда на этапе предоперационного планирования при первичном остеосинтезе не учитываются все нюансы, в частности, выбор конструкции, в то время как при ревизионных вмешательствах этому этапу уделяется особое внимание. Улучшение качества лечения пациентов с повреждениями костей с использованием знаний биомеханики должно строиться на биоинженерном подходе к видам остеосинтеза.

Несмотря на модернизацию здравоохранения и широкое распространение современных методик блокируемого интрамедуллярного остеосинтеза, неудовлетворительные исходы хирургического лечения несросшихся переломов диафиза бедренной кости не снижаются. Статическое блокирование интрамедуллярных стержней способствует резорбции костной ткани на концах отломков в первые месяцы после операции, повышая вероятность несращения, образования ложного сустава и диастаза, как исхода заживления костной раны от 7,1 до 13,3% [17-20]. Снижению доли неудовлетворительных результатов лечения может способствовать создание условий для динамического остеосинтеза с сохранением ротационной и поперечной стабильности.

При анализе результатов лечения пациентов с НПДБК после остеосинтеза стержнем «BNB», согласно применяемым методам исследования, тенденция к функциональному восстановлению повреждённой конечности происходит в сроки от 6 до 12 месяцев. Также отмечено, что неудовлетворительные объективные рентгенологические признаки консолидации перелома (mRUS) сочетаются с положительной оценкой функциональной реабилитации пациентов (СОИ-1).

Проведённое обследование пациентов уже через 2 месяца после ревизионного интрамедуллярного остеосинтеза стержнем «BNB» позволило выявить положительную динамику. Так, средний процент реабилитации по СОИ-1 составил $75,3 \pm 0,6\%$, через 6 месяцев с момента оперативного вмешательства – $84,0 \pm 1,2\%$ ($p < 0,001$), и к 12 месяцу – $90,8 \pm 2,7\%$ ($p > 0,05$). Исходя их показа-

теля mRUS, степень консолидации перелома бедренной кости у больных через 2 месяца после хирургического лечения с использованием стержня «BNB» соответствовала $5,0 \pm 0,2$ баллам, через 6 месяцев – $13,3 \pm 0,8$ баллам ($p < 0,001$), и к 12 месяцу – $14,8 \pm 1,0$ баллам ($p > 0,05$).

Следует отметить, что при использовании интрамедуллярного стержня «BNB» в ходе ревизионного остеосинтеза НПДБК в 1 (6,7%) случае из 15 получен неудовлетворительный результат – консолидации костных отломков достичь не удалось. Вероятнее всего, это было связано с недостаточным репаративным потенциалом костной ткани в зоне патологии из-за предшествующих неоднократных ревизионных оперативных вмешательств (3 операции).

Клинический пример

Пациент Л., 1987 г.р., история болезни № 691, травму получил 24.12.2016 г. при катании на лыжах с горы. По поводу закрытого оскольчатого перелома левой бедренной кости по месту жительства выполнен костный остеосинтез пластиной и винтами. По рекомендациям врача через 4 месяца начал нагрузку на оперированную конечность, после чего почувствовал резкую боль в левом бедре. На R-граммах определяется несросшийся перелом левой бедренной кости после металлоостеосинтеза, перелом пластины (рис. 2А).

В травматолого-ортопедическое отделение № 1 НИИТОН СГМУ пациент поступил 05.06.2017 г. с жалобами на боль и неопороспособность левой нижней конечности. Диагноз: несросшийся перелом диафиза левой бедренной кости после металлоостеосинтеза пластиной и винтами, перелом металлоконструкции. Посттравматическое укорочение левой нижней конечности на 2 см. 06.06.2017 г. выполнено оперативное вмешательство: удаление металлоконструкции, ревизия несросшегося перелома, устранение деформации, «динамический» интрамедуллярный остеосинтез левой бедренной кости стержнем «BNB» без дополнительной блокировки (рис. 2Б).

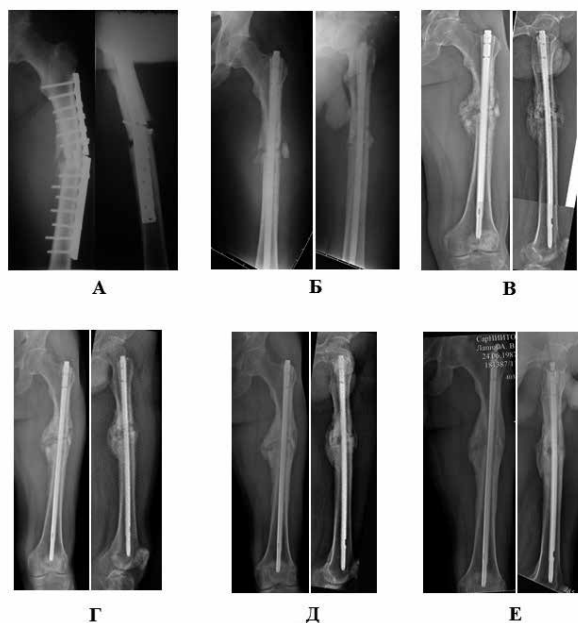


Рис. 2 Рентгенограммы пациента Л. на этапах лечения: А) при поступлении; Б) после операции удаления пластины и фиксации стержнем «BNB»; В) спустя 2 месяца после операции; Г) спустя 6 месяцев после операции; Д) спустя 12 месяцев – консолидация перелома; Е) спустя 1 год 2 месяца

В послеоперационном периоде осложнений не отмечалось. В первые сутки после операции пациент активизирован в пределах кровати, разрешены движения в коленном и тазобедренном суставах. Передвижение с опорой на костыли; на вторые сутки после операции пациенту разрешено передвижение с частичной нагрузкой на оперированную конечность до 50% от массы тела. Перед выпиской из стационара отёк мягких тканей левого бедра +2 см, пальпация умеренно болезненна в верхней трети бедра и вертельной области. Активные движения в коленном суставе – 70/0/0°.

При плановом осмотре через 2 месяца после операции пациент ходит с дополнительной опорой на трость. Жалобы на боль умеренной интенсивности в верхней трети левого бедра после длительной ходьбы. Отёка мягких тканей левого бедра нет, пальпация сопровождается умеренной болезненностью в области перелома. Движения в коленном суставе – 130/0/5°. На контрольных рентгенограммах (рис. 2В) определяется положительная динамика консолидации (mRUS – 6 баллов), реабилитация согласно СОИ-1 составляет 71%.

На рентгенограммах через 6 месяцев после операции (рис. 2Г) отмечена положительная динамика за счёт компрессии по линии перелома, наблюдаются признаки консолидации отломков левой бедренной кости (mRUS – 8 баллов, СОИ-1 – 82%).

На снимках от 10.01.2018 г. положение отломков удовлетворительное, элементы сращения выражены хорошо. Жалоб пациент не предъявляет. Передвигается самостоятельно без дополнительных средств опоры. Движения в коленном суставе в

полном объёме. Реабилитация по СОИ-1 – 97%, mRUS – 15 баллов.

ЗАКЛЮЧЕНИЕ

Проводя анализ преимуществ и недостатков интрамедуллярного остеосинтеза и соотнося их с полученными результатами исследования, можно заключить, что данному методу по праву принадлежит лидирующая позиция в лечении несросшихся диафизарных переломов бедренной кости. Клинически апробированный нами интрамедуллярный стержень «BNB» при хирургическом лечении данной патологии упрощает и сокращает продолжительность операции за счёт исключения этапа блокирования стержня. При этом к 6 месяцу после операции завершается консолидация костных отломков (mRUS = 13,3±0,8 баллов), что способствует хорошему уровню реабилитации и социальной адаптации пациентов (СОИ-1 = 84,0±1,2%). Полученные данные свидетельствуют о благоприятном протекании репаративного процесса, что может объясняться возможностью аутокомпрессии под воздействием на конечность осевой нагрузки и мышечной силы. Технические решения, реализованные в интрамедуллярном стержне «BNB», способствуют аутодинамизации системы «кость-имплантат» под действием на конечность дозированной нагрузки и мышечной силы без дополнительных оперативных вмешательств, что позволяет сократить сроки реабилитации пациентов, и в целом определяет уменьшение материальных затрат на лечение данной категории больных.

ЛИТЕРАТУРА

1. Анкин ЛН. *Политравма: организационные, тактические и методологические проблемы*. Москва, РФ: МЕДпресс-информ, 2004. 173 с.
2. Котельников ГП, Миронов СП. (ред.) *Травматология: национальное руководство*. Москва, РФ: ГЭОТАР-Медиа; 2008. 820 с.
3. Котельников ГП, Миронов СП, Мирошниченко ВФ. *Травматология и ортопедия: учебник*. Москва, РФ: ГЭОТАР-Медиа, 2009. 400 с.
4. Тихилов РМ, Воронцова ТН, Лучанинов СС. Динамика основных показателей временной утраты трудоспособности при травмах и болезнях костно-мышечной системы у населения Ленинграда – Санкт-Петербурга (итоги тридцатилетнего мониторинга, проведённого с 1976 по 2008 г.). *Травматология и ортопедия России*. 2009;3:70-7.
5. Норкин ИА, Баратов АВ, Акимова ТН, Юшина БС, Вегеле ЛС. Травматолого-ортопедическая служба региона: проблемы и задачи. *Здравоохранение Российской Федерации*. 2014;4:12-7.
6. Ситник АА. Интрамедуллярный блокируемый остеосинтез длинных трубчатых костей. Общая техника выполнения, результаты и перспективы. *Медицинский журнал*. 2007;4:22-5.
7. Соколов ВА. *Множественные и сочетанные травмы*. Москва, РФ: ГЭОТАР-Медиа; 2006. 483 с.
8. Ключевский ВВ. *Остеосинтез стержнями прямоугольного сечения*. Ярославль, РФ: Ортопро; 1993. 329 с.
9. Рубленик ИМ, Васюк ВЛ, Ковальчук ПЕ. 30-летний опыт применения блокирующего интрамедуллярного металлополимерного остеосинтеза в лечении переломов длинных костей у 1200 пациентов. *Клиническая медицина. Бюллетень ВСНЦ СО РАМН*. 2011;4:161-7.

REFERENCES

1. Ankin LN. *Politrauma: organizatsionnyye, takticheskiye i metodologicheskiye problemy [Polytrauma: organizational, tactical and methodological issues]*. Moscow, RF: MEDpress-inform; 2004. 173 p.
2. Kotelnikov GP, Mironov SP. (eds.) *Travmatologiya: natsional'noe rukovodstvo [Traumatology: national guide]*. Moscow, RF: GEOTAR-Media; 2008. 820 p.
3. Kotelnikov GP, Mironov SP, Miroshnichenko VF. *Travmatologiya i ortopediya: uchebnik [Traumatology and orthopedics: student book]*. Moscow, RF: GEOTAR-Media; 2009. 400 p.
4. Tikhilov RM, Vorontsova TN, Luchaninov SS. Dinamika osnovnykh pokazateley vremennoy utraty trudospobnosti pri travmakh i boleznyakh kostno-myshechnoy sistemy u naseleniya Leningrada – Sankt-Peterburga (itogi tridsatiletnego monitoringa, provedennogo s 1976 po 2008 g.) [Dynamics of basic levels of temporary labor disability due to injuries and musculoskeletal diseases in population of Leningrad – St. Petersburg (overall results of 30-year monitoring held since 1976 to 2008)]. *Travmatologiya i ortopediya Rossii*. 2009;3:70-7.
5. Norkin IA, Baratov AV, Akimova TN, Yushina BS, Vegele LS. *Travmatologo-ortopedicheskaya sluzhba regiona: problemy i zadachi [The traumatological orthopedic service of Region: problems and goals]*. *Zdravookhraniye Rossiyskoy Federatsii*. 2014;4:12-7.
6. Sitnik AA. *Intramedullarnyy blokiruyemyy osteosintez dlinnykh trubchatykh kostey. Obschaya tekhnika vypolneniya, rezul'taty i perspektivy. [Blocked intramedullary osteosynthesis of long tubular bones. Technique, results and prospects]*. *Meditsinskiy zhurnal*. 2007;4:22-5.
7. Sokolov VA. *Mnozhestvennyye i sochetannyye travmy [Multiple and concomitant injuries]*. Moscow, RF: GEOTAR-Media; 2006. 483 p.
8. Klyuchevskiy VV. *Osteosintez stержnyami pryamougol'nogo secheniya [Osteosynthesis with rectangular-sectioned rods]*. Yaroslavl, RF: Ortopro; 1993. 329 p.
9. Rublenik IM, Vasyuk VL, Koval'chuk PE. 30-letniy opyt primeneniya blokiruyushchego intramedullarnogo metallopolymerного osteosinteza v lechenii perelomov dlinnykh kostey u 1200 patsiyentov [30-years experience of use of blocking intramedullary metalopolymer osteosynthesis in treatment of 1200 patients with fractures of long bones]. *Klinicheskaya meditsina. Byulleten' VSNTS SO RAMN*. 2011;4:161-7.

10. Миронов СП, Маттис ЭР, Троценко ВВ. *Стандартизованные исследования в травматологии и ортопедии*. Москва, РФ: ФГУ «ЦИТО им. Н.Н. Приорова Росздрав», научно-исследовательский и учебно-методический центр биомедицинских технологий; 2008. 87 с.
11. Litrenta J, Tornetta P, Mehta S, Jones C, O'Toole RV, Bhandari M, et al. Determination of radiographic healing: an assessment of consistency using RUST and Modified RUST in metadiaphyseal fractures. *J Orthop Trauma*. 2015;29(11):516-20. Available from: <https://doi.org/10.1097/BOT.0000000000000390>
12. Ямщиков ОН. Лечение переломов бедренных костей у пациентов с множественной травмой и травматическим шоком. *Вестник Тамбовского университета. Серия: Естественные и технические науки*. 2015;20(4):817-20.
13. Bagheri F, Sharifi SR, Mirzadeh NR, Hootkani A, Ebrahimzadeh MH, Hani Ashraf H. Clinical outcome of ream versus unream intramedullary nailing for femoral shaft fractures. *Iran Red Crescent Med J*. 2013;15(5):432-5.
14. Metsemakers W-J, Roels N, Belmans A, Reynders P, Nijs S. Risk factors for nonunion after intramedullary nailing of femoral shaft fractures: Remaining controversies. *Injury*. 2015;46(8):1601-7.
15. Bell A, Templeman D, Weinlein JC. Nonunion of the femur and tibia: an update. *Orthop Clin North Am*. 2016;47(2):365-75.
16. Hierholzer C, Glowalla C, Herrler M, von Ruden C, Hungerer S, Buhren V, Friederichs J. Reamed intramedullary exchange nailing: treatment of choice of aseptic femoral shaft nonunion. *J Orthop Surg Res*. 2014;9:88-90.
17. Соколов ВА, Бялик ЕИ, Файн АМ, Иванов ПА, Воронцов ЮА. Профилактика и лечение осложнений закрытого блокируемого остеосинтеза переломов длинных костей у пострадавших с политравмой. *Вестник травматологии и ортопедии им. Н.Н. Приорова*. 2008;2:29-32.
18. Хоминец ВВ, Фоос ИВ, Михайлов СВ, Шакун ДА. Хирургическая тактика при лечении больных с неинфекционными осложнениями внутреннего остеосинтеза диафиза бедренной кости. *Кафедра травматологии и ортопедии*. 2016;2:34-41.
19. Дергачёв ВВ, Александров АН, Ванхальский СБ, Онацкий ЮВ, Котенко РС, Колесников АМ. Интрамедуллярный блокирующий остеосинтез – современная методика, новые сложности, осложнения. *Травма*. 2011;12(4):20-3.
20. Шаповалов ВМ, Хоминец ВВ, Михайлов СВ, Шакун ДА, Фоос ИВ. Ошибки и осложнения при выполнении внутреннего остеосинтеза у больных с переломами длинных костей конечностей. *Военно-медицинский журнал*. 2014;335(1):25-30.
10. Mironov SP, Mattis ER, Trotsenko VV. *Standardizovannyye issledovaniya v travmatologii i ortopedii [Standardized researches in traumatology and orthopedics]*. Moscow, RF: FGU «TSITO im. N.N. Priorova Roszdrava», nauchno-issledovatel'skiy i uchebno-metodicheskiy tsentr biomeditsinskih tekhnologiy; 2008. 87 p.
11. Litrenta J, Tornetta P, Mehta S, Jones C, O'Toole RV, Bhandari M et al. Determination of radiographic healing: an assessment of consistency using RUST and Modified RUST in metadiaphyseal fractures. *J Orthop Trauma*. 2015;29(11):516-520. Available from: <https://doi.org/10.1097/BOT.0000000000000390>
12. Yamschikov O.N. Lechenie perelomov bedrennykh kostey u patientsov s mnozhestvennoy travmoy i travmaticheskim shokom [Treatment of patients with fractures of femurs, with multiple trauma and traumatic shock]. *Vestnik Tambovskogo universiteta: Seriya Estestvennye i tekhnicheskie nauki*. 2015;20(4):817-20.
13. Bagheri F, Sharifi SR, Mirzadeh NR, Hootkani A, Ebrahimzadeh MH, Hani Ashraf H. Clinical outcome of ream versus unream intramedullary nailing for femoral shaft fractures. *Iran Red Crescent Med J*. 2013;15(5):432-5.
14. Metsemakers W-J, Roels N, Belmans A, Reynders P, Nijs S. Risk factors for nonunion after intramedullary nailing of femoral shaft fractures: Remaining controversies. *Injury*. 2015;46(8):1601-7.
15. Bell A, Templeman D, Weinlein JC. Nonunion of the femur and tibia: an update. *Orthop Clin North Am*. 2016;47(2):365-75.
16. Hierholzer C, Glowalla C, Herrler M, von Ruden C, Hungerer S, Buhren V, Friederichs J. Reamed intramedullary exchange nailing: treatment of choice of aseptic femoral shaft nonunion. *J Orthop Surg Res*. 2014;9:88-90.
17. Sokolov VA, Byalik EI, Fayn AM, Ivanov PA, Vorontsov YuA. Profilaktika i lechenie oslozhneniy zakrytogo blokiruemogo osteosinteza perelomov dlinnykh kostey u postradavshikh s politravmoy [Prevention and treatment of complications of closed blocking osteosynthesis for long bone fractures in patients with polytrauma]. *Vestnik travmatologii i ortopedii im. N.N. Priorova*. 2008;2:29-32.
18. Khominets VV, Foos IV, Mikhaylov SV, Shakun DA. Khirurgicheskaya taktika pri lechenii bol'nykh s neinfektsionnymi oslozhneniyami vnutrennego osteosinteza diafiza bedrennoy kosti [The analysis of noninfectious complications after an internal osteosynthesis at the changes of a diaphysis of a femur]. *Kafedra travmatologii i ortopedii*. 2016;2:34-41.
19. Dergachyov VV, Aleksandrov AN, Vankhalskiy SB, Onatskiy YuV, Kotenko RS, Kolesnikov AM. Intramedullyarnyy blokiryushchiy osteosintez – sovremennaya metodika, novyye slozhnosti, oslozhneniya [Locking intramedullary nailing-modern method, new difficulties, complications]. *Travma*. 2011;12(4):20-3.
20. Shapovalov VM, Khominets VV, Mikhaylov SV, Shakun DA, Foos IV. Oshibki i oslozhneniya pri vypolnenii vnutrennego osteosinteza u bol'nykh s perelomami dlinnykh kostey konechnostey [Mistakes and complications in internal osteosynthesis in patients with fractures of long bones]. *Voyenno-meditsinskiy zhurnal*. 2014;335(1):25-30.

И СВЕДЕНИЯ ОБ АВТОРАХ

Зуев Павел Павлович, кандидат медицинских наук, младший научный сотрудник отдела инновационных технологий управления в лечении и реабилитации, врач-травматолог-ортопед, НИИ травматологии, ортопедии и нейрохирургии, Саратовский государственный медицинский университет им. В.И. Разумовского
 Researcher ID: G-7101-2018
 ORCID ID: 0000-0002-0324-6503
 Author ID: 916590
 SPIN-код: 1521-7718
 E-mail: pasha.zuev@mail.ru

Барабаш Юрий Анатольевич, доктор медицинских наук, главный научный сотрудник отдела инновационных проектов в травматологии и ортопедии, НИИ травматологии, ортопедии и нейрохирургии, Саратовский государственный медицинский университет им. В.И. Разумовского
 Researcher ID: H-2368-2018
 Scopus ID: 57191888834
 ORCID ID: 0000-0002-8602-2715

И AUTHOR INFORMATION

Zuev Pavel Pavlovich, Candidate of Medical Sciences, Junior Researcher, Department of Innovative Management Technologies for Treatment and Rehabilitation; Trauma Orthopedist, Scientific Research Institute of Traumatology, Orthopedics and Neurosurgery, V.I. Razumovsky Saratov State Medical University
 Researcher ID: G-7101-2018
 ORCID ID: 0000-0002-0324-6503
 Author ID: 916590
 SPIN: 1521-7718
 E-mail: pasha.zuev@mail.ru

Barabash Yuriy Anatolievich, Doctor of Medical Sciences, Chief Researcher, Department of Innovative Projects for Traumatology and Orthopedics, Scientific Research Institute of Traumatology, Orthopedics and Neurosurgery, V.I. Razumovsky Saratov State Medical University
 Researcher ID: H-2368-2018
 Scopus ID: 57191888834
 ORCID ID: 0000-0002-8602-2715

Author ID: 639074
SPIN-код: 2479-2371
E-mail: yubarabash@yandex.ru

Норкин Игорь Алексеевич, доктор медицинских наук, профессор, заведующий кафедрой травматологии и ортопедии, Саратовский государственный медицинский университет им. В.И. Разумовского; заместитель директора по развитию НИИ травматологии, ортопедии и нейрохирургии

Researcher ID: B-1958-2017
Scopus ID: 6602239365
ORCID ID: 0000-0002-6770-3398
Author ID: 638852
SPIN-код: 9253-7993
E-mail: sarniito@yandex.ru

Иванов Дмитрий Валерьевич, кандидат физико-математических наук, аналитик отдела интеллектуальной собственности и трансфера технологий, НИИ травматологии, ортопедии и нейрохирургии, Саратовский государственный медицинский университет им. В.И. Разумовского

Researcher ID: D-4750-2013
Scopus ID: 57214204189
ORCID ID: 0000-0003-1640-6091
Author ID: 201794
SPIN-код: 4459-1094
E-mail: ivanovdv@gmail.com

Кауц Олег Андреевич, кандидат медицинских наук, старший научный сотрудник отдела инновационных проектов в травматологии и ортопедии, врач-травматолог-ортопед травматолого-ортопедического отделения № 3, НИИ травматологии, ортопедии и нейрохирургии, Саратовский государственный медицинский университет им. В.И. Разумовского

Researcher ID: A-7998-2018
Scopus ID: 57201429811
ORCID ID: 0000-0003-1822-1939
Author ID: 632695
SPIN-код: 1305-6629
E-mail: oandreevich2009@yandex.ru

Гражданов Константин Александрович, кандидат медицинских наук, старший научный сотрудник отдела инновационных проектов в травматологии и ортопедии, врач-травматолог-ортопед травматолого-ортопедического отделения № 1, НИИ травматологии, ортопедии и нейрохирургии, Саратовский государственный медицинский университет им. В.И. Разумовского

Researcher ID: G-7094-2018
Scopus ID: 57201431887
ORCID ID: 0000-0002-3523-4494
Author ID: 633499
SPIN-код: 3651-9306
E-mail: koctas1976@mail.ru

Барабаш Анатолий Петрович, доктор медицинских наук, профессор кафедры травматологии и ортопедии, Саратовский государственный медицинский университет им. В.И. Разумовского

Researcher ID: G-6976-2018
Scopus ID: 7007134570
ORCID ID: 0000-0002-1877-7315
Author ID: 104282
SPIN-код: 7174-5184
E-mail: yubarabash@yandex.ru

Информация об источнике поддержки в виде грантов, оборудования, лекарственных препаратов

Работа выполнена в рамках инициативного плана НИР НИИ травматологии, ортопедии и нейрохирургии Саратовского государственного медицинского университета им. В.И. Разумовского (регистрационный номер АААА-А18-118060790019-0). Финансовой поддержки со стороны компаний-производителей лекарственных препаратов и медицинского оборудования авторы не получали

Конфликт интересов: отсутствует

Author ID: 639074
SPIN: 2479-2371
E-mail: yubarabash@yandex.ru

Norkin Igor Alekseevich, Doctor of Medical Sciences, Full Professor, Head of the Department of Traumatology and Orthopedics, V.I. Razumovsky Saratov State Medical University; Deputy Director for Development, Scientific Research Institute of Traumatology, Orthopedics and Neurosurgery, V.I. Razumovsky Saratov State Medical University

Researcher ID: B-1958-2017
Scopus ID: 6602239365
ORCID ID: 0000-0002-6770-3398
Author ID: 638852
SPIN: 9253-7993
E-mail: sarniito@yandex.ru

Ivanov Dmitriy Valerievich, Candidate of Physical and Mathematical Sciences, Analyst, Department of Intellectual Property and Technology Transfer, Scientific Research Institute of Traumatology, Orthopedics and Neurosurgery, V.I. Razumovsky Saratov State Medical University

Researcher ID: D-4750-2013
Scopus ID: 57214204189
ORCID ID: 0000-0003-1640-6091
Author ID: 201794
SPIN: 4459-1094
E-mail: ivanovdv@gmail.com

Kauts Oleg Andreevich, Candidate of Medical Sciences, Senior Researcher, Department of Innovative Projects for Traumatology and Orthopedics, Trauma Orthopedist in the Trauma Orthopedics Department № 3, Scientific Research Institute of Traumatology, Orthopedics and Neurosurgery, V.I. Razumovsky Saratov State Medical University

Researcher ID: A-7998-2018
Scopus ID: 57201429811
ORCID ID: 0000-0003-1822-1939
Author ID: 632695
SPIN: 1305-6629
E-mail: oandreevich2009@yandex.ru

Grazhdanov Konstantin Aleksandrovich, Candidate of Medical Sciences, Senior Researcher, Department of Innovative Projects for Traumatology and Orthopedics, Trauma Orthopedist in the Trauma Orthopedics Department № 1, Scientific Research Institute of Traumatology, Orthopedics and Neurosurgery, V.I. Razumovsky Saratov State Medical University

Researcher ID: G-7094-2018
Scopus ID: 57201431887
ORCID ID: 0000-0002-3523-4494
Author ID: 633499
SPIN: 3651-9306
E-mail: koctas1976@mail.ru

Barabash Anatoliy Petrovich, Doctor of Medical Sciences, Professor of the Department of Traumatology and Orthopedics, V.I. Razumovsky Saratov State Medical University

Researcher ID: G-6976-2018
Scopus ID: 7007134570
ORCID ID: 0000-0002-1877-7315
Author ID: 104282
SPIN: 7174-5184
E-mail: yubarabash@yandex.ru

Information about the source of support in the form of grants, equipment, and drugs

The work was carried out according to the plan of scientific research works of Scientific Research Institute of Traumatology, Orthopedics and Neurosurgery, V.I. Razumovsky Saratov State Medical University (registration number – АААА-А18-118060790019-0). The authors did not receive financial support from manufacturers of medicines and medical equipment

Conflicts of interest: The authors have no conflicts of interest

✉ АДРЕС ДЛЯ КОРРЕСПОНДЕНЦИИ:

Зуев Павел Павлович

кандидат медицинских наук, младший научный сотрудник отдела инновационных технологий управления в лечении и реабилитации, врач-травматолог-ортопед, НИИ травматологии, ортопедии и нейрохирургии, Саратовский государственный медицинский университет им. В.И. Разумовского

410002, Российская Федерация, г. Саратов, ул. Чернышевского, 148
Тел.: +7 (927) 1295080
E-mail: bib@sarniito.com

ВКЛАД АВТОРОВ

Разработка концепции и дизайна исследования: ЗПП, БЮА, НИА, БАП
Сбор материала: ЗПП, ИДВ, КОА, ГКА
Статистическая обработка данных: ЗПП, ИДВ, ГКА
Анализ полученных данных: ЗПП, ИДВ, ГКА
Подготовка текста: ЗПП, БЮА
Редактирование: БЮА, НИА, БАП
Общая ответственность: ЗПП

Поступила 06.07.2020
Принята в печать 29.03.2021

✉ ADDRESS FOR CORRESPONDENCE:

Zuev Pavel Pavlovich

Candidate of Medical Sciences, Junior Researcher, Department of Innovative Management Technologies for Treatment and Rehabilitation; Trauma Orthopedist, Scientific Research Institute of Traumatology, Orthopedics and Neurosurgery, V.I. Razumovsky Saratov State Medical University

410002, Russian Federation, Saratov, Chernyshevskogo Str., 148
Tel.: +7 (927) 1295080
E-mail: bib@sarniito.com

AUTHOR CONTRIBUTIONS

Conception and design: ZPP, BYuA, NIA, BAP
Data collection: ZPP, IDV, KOA, GKA
Statistical analysis: ZPP, IDV, GKA
Analysis and interpretation: ZPP, IDV, GKA
Writing the article: ZPP, BYuA
Critical revision of the article: BYuA, NIA, BAP
Overall responsibility: ZPP

Submitted 06.07.2020
Accepted 29.03.2021