

## ЭТИОЛОГИЧЕСКИЕ АСПЕКТЫ НОСОВЫХ КРОВОТЕЧЕНИЙ И АЛЬТЕРНАТИВНЫЕ СПОСОБЫ ИХ ОСТАНОВКИ

Б.Н. ШАМСИДИНОВ<sup>1</sup>, П.Р. МУХТОРОВА<sup>1</sup>, Т.Х. ОЛИМОВ<sup>1</sup>, З.А. АХРОРОВА<sup>2</sup>

<sup>1</sup> Кафедра оториноларингологии, Институт последилового образования в сфере здравоохранения Республики Таджикистан, Душанбе, Республика Таджикистан

<sup>2</sup> Кафедра оториноларингологии, Таджикский государственный медицинский университет им. Абуали ибни Сино, Душанбе, Республика Таджикистан

**Цель:** изучить этиологию носовых кровотечений и усовершенствовать механические способы их остановки.

**Материал и методы:** обследованы 354 пациента с носовым кровотечением в возрасте от 6 месяцев до 78 лет из 2360 обратившихся в urgentный ЛОР кабинет Национального медицинского центра Республики Таджикистан, что составило 15%. Им проведены общий оториноларингологический осмотр, оценка общего состояния, выяснение причины носового кровотечения и все необходимые мероприятия для его остановки.

**Результаты:** из 354 больных 339 (95,6%) оказана первая экстренная помощь в условиях urgentного ЛОР кабинета, а 15 (4,2%) госпитализированы в ЛОР стационар. Среди причин общего и местного характера выявлены сердечно-сосудистые заболевания, перенесённые респираторные инфекции, хронические атрофические и субатрофические процессы слизистой носа и др. У 297 (83,4%) больных имелось сочетание тех и иных причин. Большинство пациентов (n=209; 58,5%) страдало сердечно-сосудистыми заболеваниями, в частности гипертонической болезнью и атеросклерозом, у 19 (5,5%) больных носовое кровотечение возникло в период или после недавно перенесённой острой респираторной инфекции. Только у 51 (14,4%) пациента установлены местные причины носовых кровотечений, из них 15 больных госпитализированы в ЛОР отделение. Кровотечение остановлено передней тампонадой в 6 случаях, передней и задней тампонадой – в 8 наблюдениях, и у 1 больного, при неэффективности задней и передней тампонады, проведена перевязка наружной сонной артерии. В качестве задней тампонады впервые применён альтернативный способ с использованием устройства, изготовленного из обычной интубационной трубки с раздувной манжеткой на дистальном конце. Метод зарекомендовал себя, как более щадящий и атравматичный, позволяющий сохранить носовое дыхание через трубку. Это обеспечивает лучшее качество послеоперационного ведения больных, а также в разы ускоряет сроки реабилитации.

**Заключение:** полученные результаты свидетельствуют о том, что причины носовых кровотечений чаще всего обусловлены общесоматической патологией и лишь в 14,4% случаев связаны с патологией полости носа. Предложенный альтернативный способ задней тампонады показал хорошие результаты и возможность его широкого практического применения, особенно на местах оказания первой помощи.

**Ключевые слова:** носовое кровотечение, задняя тампонада, интубационная трубка, гипертония, альтернативный способ.

**Для цитирования:** Шамсидинов БН, Мухтарова ПР, Олимов ТХ, Ахророва ЗА. Этиологические аспекты носовых кровотечений и альтернативные способы их остановки. *Вестник Авиценны*. 2020;22(1):28-34. Available from: <https://doi.org/10.25005/2074-0581-2020-22-1-28-34>.

## ETIOLOGICAL ASPECTS OF EPISTAXIS AND ALTERNATIVE WAYS TO STOP IT

B.N. SHAMSIDINOV<sup>1</sup>, P.R. MUKHTOROVA<sup>1</sup>, T.KH. OLIMOV<sup>1</sup>, Z.A. AKHROROVA<sup>2</sup>

<sup>1</sup> Department of Otorhinolaryngology, Institute of Postgraduate Education in Healthcare of the Republic of Tajikistan, Dushanbe, Republic of Tajikistan

<sup>2</sup> Department of Otorhinolaryngology, Avicenna Tajik State Medical University, Dushanbe, Republic of Tajikistan

**Objective:** To study the etiology of epistaxis and to improve the mechanical ways to stop it.

**Methods:** 354 patients with nose bleeding aged 6 months to 78 years were examined from 2,360 people who applied to the urgent ENT Department of the National Medical Center of the Republic Tajikistan, which was 15%. They conducted an otorhinolaryngological examination, evaluation of the general state, finding out the causes of nasal bleeding and all necessary measures to stop it.

**Results:** Out of 354 patients, 339 (95.6%) provided the first emergency care in the urgent ENT Outpatient Department, and 15 (4.2%) hospitalized in ENT Department. Among general and local causes, cardiovascular disease, respiratory infections, chronic atrophic and subatrophic processes of nose mucous were identified. In 297 (83.4%) had a combination of those and other causes. The majority of patients (n=209; 58.5%) suffered from cardiovascular pathology, in particular hypertension and atherosclerosis, in 19 (5.5%) patients the nasal bleeding occurred during the period or after recently suffered acute respiratory infections. Only in 51 (14.4%) patients identified local causes of nasal bleeding, of which 15 patients were hospitalized in the ENT Department. Bleeding was stopped by the anterior nasal tamponade in 6 cases, the anterior and posterior tamponade – in 8 observations, and in one patient, with inefficiency of the posterior and anterior tamponade, ligation of external carotid artery was performed. An alternative method has been used as a rear tamponade for the first time using a device made from a conventional endotracheal tube with an inflatable cuff on the distal end. The method has proven to be more gentle and less traumatic, allowing keeping nasal breathing through the tube. This provides the best quality of postoperative management, and at times accelerates the rehabilitation process.

**Conclusions:** The results show that the causes of nasal bleeding are most often caused by general somatic pathology and only in 14.4% of cases are associated with pathology of nasal cavity. The proposed alternative method of posterior tamponade has shown good results and the possibility of its wide practical application, especially in terms of first aid.

**Keywords:** Epistaxis (nasal bleeding, nosebleed), posterior tamponade, endotracheal tube, hypertension, alternative method.

**For citation:** Shamsidinov BN, Mukhtarova PR, Olimov TKh, Akhrorova ZA. Etiologicheskie aspekty nosovykh krvotocheniy i al'ternativnye sposoby ikh ostanovki [Etiological aspects of epistaxis and alternative ways to stop it]. *Vestnik Avicenny [Avicenna Bulletin]*. 2020;22(1):28-34. Available from: <https://doi.org/10.25005/2074-0581-2020-22-1-28-34>.

## ВВЕДЕНИЕ

Носовое кровотечение – одно из наиболее частых состояний, осложняющих течение многих заболеваний. В литературе имеется большое количество работ, посвящённых вопросам этиологии, патогенеза, лечения и профилактики носовых кровотечений. Однако до настоящего времени эти вопросы не нашли своего полного разрешения. Около 60% взрослого населения хотя бы раз в жизни имело носовое кровотечение, при этом число получивших стационарную помощь составляет лишь 6% [1, 2]. В структуре нуждающихся в экстренной ЛОР помощи, частота пациентов с носовыми кровотечениями составляет 14,7-20,5% и повышается после 50 лет, что связано с увеличением частоты заболеваний, способствующих их развитию [3]. У 90-95% пациентов источником носовых кровотечений является передненижний отдел носовой перегородки (Киссельбахово сплетение), в 5-10% наблюдений – средний и задний отделы полости носа [2, 4].

Зачастую остановить носовое кровотечение, как правило, удаётся довольно быстро, однако в ряде случаев носовые кровотечения имеют профузный характер и могут угрожать жизни больного. Это требует незамедлительных комплексных мероприятий, порой с участием других специалистов [1, 5-7]. Тяжесть кровопотери можно характеризовать количеством излившейся крови и оценить по клиническим признакам кислородной небезопасности тканей, которые проявляются функциональными и метаболическими изменениями в системе гемостаза и газотранспортной функции крови [5, 8-10].

Основными методами остановки носового кровотечения являются медикаментозная терапия и тампонада (передняя и задняя), и только в 4-17% случаев проводится хирургическое лечение. Показания к хирургическому лечению определяются индивидуально при неэффективности применения всех доступных консервативных мероприятий [3, 7, 11-14].

Реформы, а также стратегия семейной медицины, проводимые в Республике Таджикистан, оказали существенное влияние на систему здравоохранения. Сегодня семейный врач, выполняя функцию других специалистов, в 3,3% случаев берёт на себя роль оториноларинголога. Как показывает опыт, при оказании первичной медицинской помощи при носовых кровотечениях врачи семейной медицины и поликлинические ЛОР специалисты не всегда справляются со своими задачами. В этой связи, совершенствованию оториноларингологической службы могут способствовать анализ объёма и качества медицинской помощи (своевременность, доступность, полнота обследования и лечения) [15], и поиск более упрощённых методов остановки носовых кровотечений, особенно задней тампонады, которые значительно влияют на результаты лечения.

## ЦЕЛЬ ИССЛЕДОВАНИЯ

Изучить этиологию носовых кровотечений и усовершенствовать механические способы их остановки.

## МАТЕРИАЛ И МЕТОДЫ

Обследованы 354 пациента с носовым кровотечением в возрасте от 6 месяцев до 78 лет из 2360 обратившихся в экстренный ЛОР кабинет Национального медицинского центра Республики Таджикистан, что составило 15%. Всем обследуемым больным проведены общий оториноларингологический осмотр, оценка общего состояния, выяснение причины носового кровотечения, все необходимые мероприятия для его остановки, а

также определена дальнейшая тактика лечения. При необходимости пациенты были проконсультированы другими специалистами, исследованы показатели красной крови и свертывающей системы. Показанием к задней тампонаде послужила неэффективность других методов остановки носового кровотечения, для чего нами применен альтернативный способ с использованием обычной интубационной трубки с раздувной манжеткой на дистальном конце.

Цифровой материал был обработан методом описательной статистики.

## РЕЗУЛЬТАТЫ И ИХ ОБСУЖДЕНИЕ

Из 354 больных 339 (95,6%) первая экстренная помощь оказана в условиях ургентного ЛОР кабинета, и 15 (4,2%) были госпитализированы в ЛОР стационар. Из них мужчин было 214 (60,4%), женщин – 140 (39,6%). По данным литературы, носовые кровотечения также встречаются чаще у мужчин, чем у женщин [3]. Анализ возрастного состава больных с носовыми кровотечениями показывает, что старше 50 лет было 192 человека (54,2%), что объясняется более частой заболеваемостью сердечно-сосудистой патологией и атеросклеротическими изменениями сосудов в этом возрасте.

Установлена закономерность в распределении обращения больных в ЛОР кабинет между зимне-весенним и летне-осенним периодами. Так, в зимне-весенний период больных с носовыми кровотечениями, обратившихся в ургентный ЛОР-кабинет, было 219 (61,9%) человек, что на 23,8% больше, чем в летне-осенний. Увеличение частоты носовых кровотечений в зимне-весенний период, возможно, объясняется наступающим в это время года гиповитаминозом. Из 354 больных у 312 носовое кровотечение было отмечено впервые, у остальных 42 пациентов носовые кровотечения повторялись в течение длительного периода (от 6 месяцев до 5 лет). У всех больных, обратившихся в ургентный ЛОР кабинет, наблюдались обильные носовые кровотечения. Причины их можно условно разделить на местные и общие. У 297 (83,4%) больных имелось сочетание тех и других причин.

Большинство пациентов (209 из 354; 58,5%) страдало сердечно-сосудистыми заболеваниями. Это согласуется с данными литературы, что причиной носового кровотечения, особенно у больных старше 50 лет, нередко являются гипертоническая болезнь (ГБ) и атеросклероз [1, 14]. Так, у 186 (50,3%) пациентов была ГБ, а у 88 из них – ГБ в сочетании с атеросклерозом. Почти у всех больных с ГБ в сочетании с атеросклерозом наблюдались атрофические изменения слизистой оболочки полости носа.

У 19 (5,5%) больных носовое кровотечение возникло в период или после недавно перенесённой острой респираторной инфекции. При этом наблюдалось обильное кровотечение с достаточно большой кровопотерей. Возникновение этих кровотечений можно объяснить сочетанием таких факторов, как перегревание организма, гиперемия слизистой оболочки носа и резкая её сухость, в связи с угнетением функции слизистых желёз, значительная интоксикация и временное повышение проницаемости сосудистой стенки в связи с простудой [4, 5]. У 3 женщин носовое кровотечение возникло во время беременности (у 2 в первом триместре беременности и у 1 – третьем) и во всех случаях оно было остановлено при помощи передней тампонады. В 8 наблюдениях кровотечение возникло у больных в момент алкогольного опьянения. При обследовании у них обнаружены явления хронического гепатита или хронического холецистита.

У 9 женщин наблюдалось носовое кровотечение из передних отделов носовой перегородки вследствие дисменореи, что объясняется нарушением эндокринного равновесия. У 9 больных с носовым кровотечением был выявлен хронический гепатит и хронический холецистит со значительным нарушением функции печени; при этом выявлялись как повышение проницаемости сосудистой стенки, так и изменения в свёртывающей системе крови. В 36 случаях причиной носового кровотечения были болезни крови, и после проведения передней тампонады больные направлены в гематологическое отделение для дальнейшего наблюдения и лечения. Из них 5 больным в детском и 7 – во взрослом гематологических отделениях проведена передняя и задняя тампонада предложенным нами способом. У 55 больных причиной носовых кровотечений были травмы головы, и после оказания соответствующей помощи они были направлены к нейрохирургу. При этом, четверо мужчин поступили с обильными рецидивирующими кровотечениями из этмоидальных артериальных ветвей в результате травмы головы разной давности (от 1 месяца до 2 лет). У 19 человек с носовым кровотечением патологии со стороны внутренних органов не обнаружено.

Известно, что источником носового кровотечения может быть любой участок слизистой оболочки носа. Однако большинство авторов считает, что носовое кровотечение возникает чаще всего из зоны Киссельбаха. Вторым кровоточивым участком является передневерхний или этмоидальный. Кровотечение из этого участка чаще бывает после травмы головы или повреждения сосудов решётчатой кости. Третьим участком является заднелатеральный. Некоторые авторы считают, что источником кровотечения из задних отделов носовой полости являются расширенные вены латеральной стенки носа, под задним концом нижней раковины. Кровоснабжение этого участка осуществляется за счёт основно-нёбной артерии, идущей от внутренней челюстной артерии. Четвёртым участком считается задний перегородочный. Кровоснабжение этой зоны осуществляется также за счёт основно-нёбной артерии. Кровотечения из заднелатерального и заднего перегородочного участка чаще бывают при гипертонической болезни и атеросклерозе. Как правило, они обильные, что объясняется более крупным диаметром кровеносных сосудов в этом отделе носа, плохой их сократимостью, а также изменением сосудистых стенок, изменением реологических свойств крови и повышением внутрисосудистого давления при этих заболеваниях [11, 12].

Наши наблюдения за больными с носовыми кровотечениями, поступившими в стационар, показывают, что в 60% случаев источником обильных кровотечений явились задние кровоточивые участки полости носа. Одностороннее кровотечение диагностировано у 283 (80%) больных, двустороннее – у 71 (20%).

У больных ГБ кровотечение возникало в период наибольшего подъёма артериального давления, и, нередко, в период гипертонического криза оно было обильным, часто повторяющимся и трудно останавливаемым. Среди 186 больных ГБ у 23 это заболевание было диагностировано впервые, а возникшее носовое кровотечение послужило первым его проявлением. Большая часть этих больных (103) была в возрасте до 50 лет, мужчин при этом было 123, женщин – 63. Необходимо отметить, что у 92 больных ГБ перед возникновением носового кровотечения имело место большое физическое или нервное напряжение. Наблюдаемые у них кровотечения были обильными, повторяющимися. Гипотензивная терапия и тампонада полости носа у большей части пациентов были достаточно эффективными.

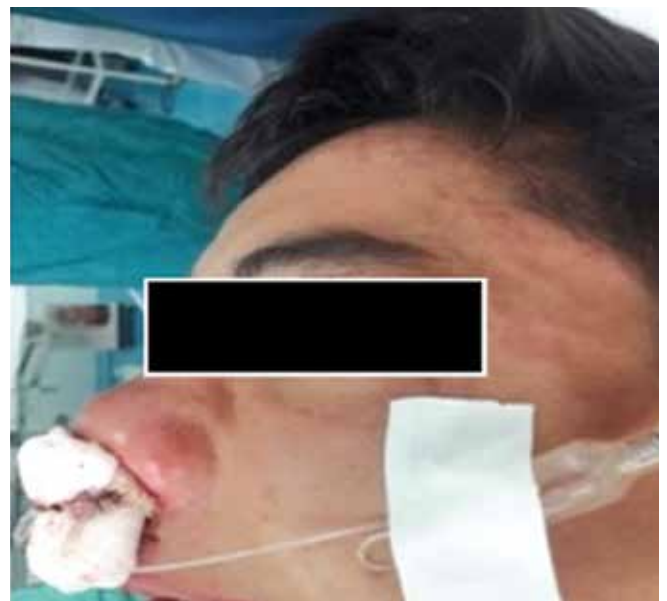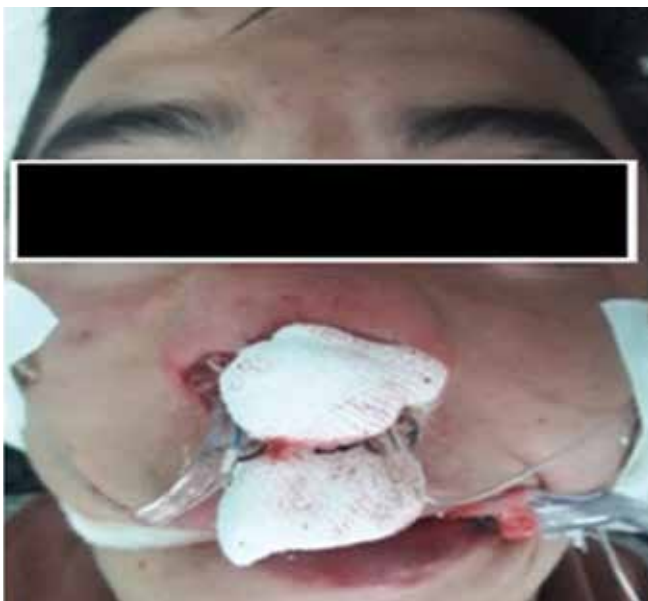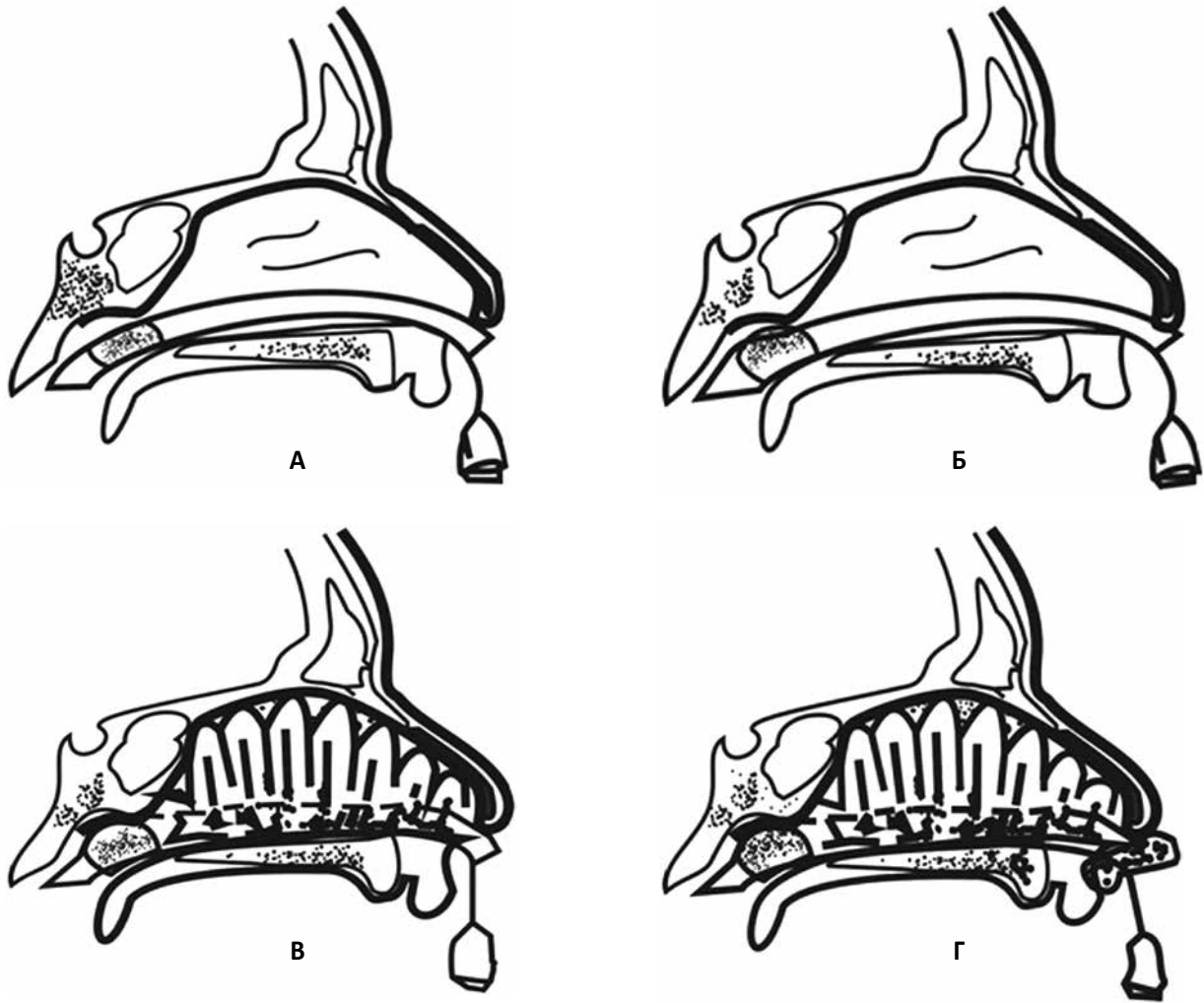
У 51 (14,4%) больного установлены местные причины носовых кровотечений, при этом 15 из них были госпитализированы в ЛОР отделение. У 21 пациента диагностировано грубое искривление носовой перегородки с субатрофическими явлениями слизистой оболочки, 12 больных перенесли травмы разной давности, у 4 имели место атрофические риниты, у 2 – состояние после септопластики более 1 месяца, у 3 детей – ринолиты, у 3 – инородное тело (металлического характера), у 4 – ангиоматозные полипы носовой перегородки, у 2 – ангиофибромы носоглотки. Амбулаторным больным кровотечение было остановлено, в основном, передней тампонадой, только у 5 больных проведена электрокоагуляция кровоточащего сосуда в области Киссельбахова сплетения. Стационарным больным кровотечение остановлено передней тампонадой (6 случаев), передней и задней тампонадой (8 наблюдений), и у 1 пациента при неэффективности задней и передней тампонады в условиях отделения сосудистой хирургии была выполнена перевязка наружной сонной артерии.

Необходимо отметить, что проведение тампонады полости носа, особенно задней, является одной из непростых задач врача оториноларинголога и требует чётких навыков и хорошего знания анатомических структур. От правильности и быстроты её проведения, своевременной комплексной терапии во многом зависит благоприятный исход лечения данной патологии. С другой стороны, нахождение заднего и переднего тампона с выключением дыхания через нос, болезненное глотание, напряжение полости носа и носоглотки за счёт тампонов в течение нескольких суток вызывает у больного болевые ощущения и психическое перенапряжение.

В связи с этим, и с учётом распространённости носовых кровотечений возникла необходимость разработки своевременной, быстрой и эффективной тампонады полости носа. Нами был применён новый способ тампонады с сохранением носового дыхания при помощи устройства из обычной интубационной трубки с соответствующим возрасту размером и манжеткой на дистальном конце.

Способ осуществлялся следующим образом: интубационная трубка вводилась через нижний носовой ход до носоглотки, и шприцом раздувалась манжетка. После этого трубка вытягивалась наружу до тех пор, пока плотно не закрывались хоаны, далее помощник фиксировал проксимальный конец трубки, а хирург проводил переднюю тампонаду обычным способом. Шнурок для введения воздуха оставлялся, а излишняя часть трубки срезалась до уровня входа в нос и закреплялась у щеки или обматывалась шариком у входа. При данной методике изначально извлекались передние тампоны. В случае повторного кровотечения проводилась только передняя тампонада, так как область хоан была закрыта раздувной манжеткой и необходимости повторного проведения задней тампонады не было (рис.).

Мы считаем, что положительными сторонами предложенного способа являются доступность и простота; возможность сохранить носовое дыхание через трубку, что обеспечивает лучшее качество послеоперационного введения больных. Кроме того, неинвазивность данного метода даёт возможность проведения задней тампонады с относительно меньшей степенью нанесения психологической и физической травмы. И, наконец, что немаловажно, ускоряются сроки реабилитации больного с носовым кровотечением. Данный способ был апробирован у 20 больных, при этом получены удовлетворительные результаты. Изложенное выше находит своё подтверждение в следующем клиническом наблюдении.



**Рис.** Техника задней тампонады интубационной трубкой с манжеткой на дистальном конце. Сверху – схема последовательности проведения (А, Б, В, Г); снизу – фото пациента

Больной Т., 48 лет, госпитализирован с рецидивирующими носовыми кровотечениями, в состоянии после неоднократной передней и задней тампонады на фоне страха и тяжёлого психо-

логического стресса. Причина кровотечения – гипертоническая болезнь. По описанной методике в экстренном порядке проведена задняя тампонада интубационной трубкой и передняя там-

понада обычным методом – кровотечение остановлено. После проведения комплексных консервативных и психологических мероприятий, нормализации параметров гемодинамики и других лабораторных параметров на 4 сутки тампоны удалены. В период тампонады (4 суток) больной чувствовал себя относительно удовлетворительно, так как в этот период дыхание было через нос. Зная о тяжести задней тампонады и значительном дискомфорте в ходе предыдущих пребываний в стационаре, пациент отмечал значительное улучшение качества жизни. В последующие 5 дней наблюдения повторного кровотечения не отмечалось, и больной в удовлетворительном состоянии был выписан из стационара.

## ЗАКЛЮЧЕНИЕ

В 58,8% случаев причиной носовых кровотечений у больных, обратившихся в ургентный ЛОР кабинет, были сердеч-

но-сосудистые заболевания – гипертоническая болезнь и атеросклероз. Носовое кровотечение встречается в 1,5-2 раза чаще в зимне-весенний период, чем в летне-осенний. В 60% случаев источником обильных кровотечений у стационарных больных являются задние кровоточивые участки полости носа. Способ задней тампонады с применением обычной интубационной трубки с раздувной манжеткой на дистальном конце при носовых кровотечениях является достаточно эффективным, снижает травматичность процедуры, обеспечивает безболезненный акт глотания, свободное носовое дыхание, предотвращает возникновение послеоперационных осложнений и, тем самым, положительно влияет на психику пациентов. Предложенный альтернативный способ задней тампонады даёт возможность его широкого практического применения, особенно на местах оказания первой помощи.

## ЛИТЕРАТУРА

1. Бойко НВ, Шатохин ЮВ. Патогенез носовых кровотечений у больных с артериальной гипертензией. *Вестник оториноларингологии*. 2015;5:41-5. Available from: <https://doi.org/10.17116/otorino2015-5-41-45>.
2. Хайрутдинов ЕР, Араблинский АВ. Преимущества трансрадиального сосудистого доступа при эмболизации носового кровотечения. *Российская оториноларингология*. 2017;1:98-104. Available from: <https://doi.org/10.18692/1810-4800-2017-1-98-104>.
3. Гоносталев НЯ, Ситинович НЮ, Шилenkova ВВ, Анготоева ИБ. Сравнительное исследование эффективности и безопасности различных способов тампонады носа при носовых кровотечениях. *Вестник оториноларингологии*. 2013;4:48-51. Available from: <https://doi.org/10.17116/otorino2013-4-48-51>.
4. Картель АА, Долина ИВ, Самсон АА. Местный гомеостаз при носовых кровотечениях. *Врач скорой помощи*. 2018;10:52-5.
5. Гаджимирзаев ГА, Тулкин ВН, Гаджимирзаев РГ. Носовые кровотечения. Аналитический обзор и собственный опыт. *Российская оториноларингология*. 2014;72(5):96-110. Available from: <https://www.elibrary.ru/item.asp?id=22510164>.
6. Бойко НВ, Батуева ВА. Носовое кровотечение из посттравматической аневризмы внутренней сонной артерии. *Российская ринология*. 2016;24(2):30-4. Available from: <https://doi.org/10.17116/rosrino201624130-34>.
7. Извин АИ. Носовые кровотечения: современные возможности клинико-лабораторной диагностики и лечения. *Университетская медицина Урала*. 2016;2(1):50-3.
8. Колмакова ТС, Бойко НВ, Быкова ВВ, Смирнова ОБ. Изменения кислородтранспортной функции и энергетического обмена в эритроцитах у больных с носовыми кровотечениями. *Кубанский научный медицинский вестник*. 2017;24(6):71-7. Available from: <https://doi.org/10.25207/1608-6228-2017-24-6-71-77>.
9. Магомедов ММ, Дибирова ТА. Носовое кровотечение. Возможности клинико-лабораторной диагностики и лечения. *Вестник оториноларингологии*. 2011;3:73-9.
10. Оксенюк ОС, Калмыкова ЮА, Смирнова ОБ, Пасечник ДГ. Роль окислительного стресса в развитии хронической болезни почек и способы его оценки. *Журнал фундаментальной медицины и биологии*. 2016;1:15-24.

## REFERENCES

1. Boyko NV, Shatokhin YuV. Patogenez nosovykh krvotacheniy u bol'nykh s arterial'noy gipertenziiy [Pathogenesis of nasal bleeding in the patients presenting with arterial hypertension]. *Vestnik otorinolaringologii*. 2015;80(5):41-5. Available from: <https://doi.org/10.17116/otorino2015-5-41-45>.
2. Khayrutdinov ER, Arablinskiy AV. Preimushchestva transradial'nogo sosudistogo dostupa pri embolizatsii nosovogo krvotacheniya [Benefits of transradial vascular access sineploid nasal bleedings]. *Rossiyskaya otorinolaringologiya*. 2017;1:98-104. Available from: <https://doi.org/10.18692/1810-4800-2017-1-98-104>.
3. Gonostalev NYa, Sitinovich NYu, Shilenkova VV, Angotoeva IB. Sravnitel'noe issledovanie effektivnosti i bezopasnosti razlichnykh sposobov tamponady nosa pri nosovykh krvotacheniyakh [Comparative study of the efficacy and safety of various tamponade methods of nasal tamponade with nose bleeds]. *Vestnik otorinolaringologii*. 2013;4:48-51. Available from: <https://doi.org/10.17116/otorino2013-4-48-51>.
4. Kartel AA, Dolina IV, Samson AA. Mestnyy gomeostaz pri nosovykh krvotacheniyakh [Local homeostasis with nosebleeds]. *Vrach skoroy pomoshchi*. 2018;10:52-5.
5. Gadzhimirzaev GA, Tulkin VN, Gadzhimirzaev RG. Nosovye krvotacheniya. Analiticheskiy obzor i sobstvennyy opyt [Nasal bleeding. Analytical review and current experience]. *Rossiyskaya otorinolaringologiya*. 2014;72(5):96-110.
6. Boyko NV, Batueva VA. Nosovoe krvotachenie iz posttravmaticheskoy anevrizmy vnutrenney sonnoy arterii [Epistaxis from posttraumatic aneurysm of the internal carotid artery]. *Rossiyskaya rinologiya*. 2016;24(2):30-4.
7. Izvin AI. Nosovye krvotacheniya: sovremennyye vozmognosti kliniko-laboratornoy diagnostiki i lecheniya [Nasal bleeding: modern possibilities of clinical-laboratory diagnosis and treatment]. *Universitetskaya meditsina Urala*. 2016;2(1):50-3.
8. Kolmakova TS, Boyko NV, Bykova VV, Smirnova OB. Izmeneniya kislorodtransportnoy funktsii i energeticheskogo obmena v eritrotsitakh u bol'nykh s nosovymi krvotacheniyami [Changes in the oxygen transport function and energy balance in red blood cells in epistaxis patients]. *Kubanskiy nauchnyy meditsinskiy vestnik*. 2017;24(6):71-7. Available from: <https://doi.org/10.25207/1608-6228-2017-24-6-71-77>.
9. Magomedov MM, Dibirova TA. Nosovoe krvotachenie. Vozmognosti kliniko-laboratornoy diagnostiki i lecheniya [Nosebleed. The possibilities of clinical and laboratory diagnosis and treatment]. *Vestnik otorinolaringologii*. 2011;3:73-9.
10. Oksenyuk OS, Kalmykova YuA, Smirnova OB, Pasechnik DG. Rol' oksislitel'nogo stressa v razvitiy khronicheskoy bolezni pochek i sposoby ego otsenki [The role of oxidative stress in the development of chronic kidney disease and methods of its evaluation]. *Zhurnal fundamental'noy meditsiny i biologii*. 2016;1:15-24.

11. Masoudian P, McDonald JT, Lasso A, Kilty SJ. Socioeconomic status and anterior epistaxis in adult population. *World J Otorhinol Head Neck Surg.* 2017;4(4):263-7. Available from: <https://doi.org/10.1016/j.wjorl.2017.07.001>.
12. Beck R, Sorge M, Schneider A, Dietz A. Current approaches to epistaxis treatment in primary and secondary care. *Dtsch Arztebl Int.* 2018;115:12-22. Available from: <https://doi.org/10.3238/arztebl.2018-0012>.
13. Анготоева ИБ, Курлова АВ, Горностаев НЯ. Методы остановки носовых кровотечений. *Российская ринология.* 2012;20(3):24-30.
14. Иванов АС, Евдокимова ДВ, Перепечина КА. Опыт эмболизации ветвей наружной сонной артерии при носовых кровотечениях. *Вестник новых медицинских технологий.* 2018;6:8-9.
15. Артюшкин СА, Корнеенков АА, Ковалёв МВ. Концепция развития экстренной хирургической оториноларингологической службы Санкт-Петербурга в условиях модернизации здравоохранения. *Российская оториноларингология.* 2015;6:14-7. Available from: <https://doi.org/10.18692/1810-4800-2015-6-14-17>.
11. Masoudian P, McDonald JT, Lasso A, Kilty SJ. Socioeconomic status and anterior epistaxis in adult population. *World J Otorhinol Head Neck Surg.* 2017;4(4):263-7. Available from: <https://doi.org/10.1016/j.wjorl.2017.07.001>.
12. Beck R, Sorge M, Schneider A, Dietz A. Current approaches to epistaxis treatment in primary and secondary care. *Dtsch Arztebl Int.* 2018;115:12-22. Available from: <https://doi.org/10.3238/arztebl.2018-0012>.
13. Angotoeva IB, Kurlova AV, Gornostalev NYa. Metody ostanovki nosovykh krvotecheniy [Methods of stopping nasal bleeding]. *Rossiyskaya rinologiya.* 2012;20(3):24-30.
14. Ivanov AS, Evdokimova DV, Perepechina KA. Opyt embolizatsii vetvey naruzhnoy sonnoy arterii pri nosovykh krvotecheniyakh [Experience of embolization of the branches of the external carotid artery for epistaxis]. *Vestnik novykh meditsinskikh tehnologiy.* 2018;6:8-9.
15. Artyushkin SA, Korneenkov AA, Kovalyov MV. Kontseptsiya razvitiya ekstremnoy khirurgicheskoy otorinolaringologicheskoy sluzhby Sankt-Peterburga v usloviyakh modernizatsii zdravookhraneniya [Conception of the development of emergency surgical otolaryngological service of Saint Petersburg in the context of the modernization of healthcare]. *Rossiyskaya otorinolaringologiya.* 2015;6:14-7. Available from: <https://doi.org/10.18692/1810-4800-2015-6-14-17>.

## СВЕДЕНИЯ ОБ АВТОРАХ

**Шамсидинов Бобоназар Насридинович**, кандидат медицинских наук, доцент, заведующий кафедрой оториноларингологии, Институт последипломного образования в сфере здравоохранения Республики Таджикистан

Researcher ID: AAH-8390-2020

ORCID ID: 0000-0003-3442-7670

SPIN-код: 4647-3560

E-mail: bobonazar\_67@mail.ru

**Мухторова Парвина Рахматовна**, кандидат медицинских наук, ассистент кафедры оториноларингологии, Институт последипломного образования в сфере здравоохранения Республики Таджикистан, Душанбе

ORCID ID: 0000-0001-7287-7627

E-mail: parvina.mr30@gmail.com

**Олимов Точулло Холович**, ассистент кафедры оториноларингологии, Института последипломного образования в сфере здравоохранения Республики Таджикистан, Душанбе, Республики Таджикистан

ORCID ID: 0000-0002-1553-4094

E-mail: tojul@bk.ru

**Ахророва Зарина Асроровна**, кандидат медицинских наук, ассистент кафедры оториноларингологии, Таджикский государственный медицинский университет им. Абуали ибни Сино

ORCID ID: 0000-0003-3790-0750

E-mail: zara\_lor@mail.ru

## Информация об источнике поддержки в виде грантов, оборудования, лекарственных препаратов

Работа выполнялась в соответствии с планом НИР Института последипломного образования в сфере здравоохранения Республики Таджикистан (№ государственной регистрации 0108TJ715). Финансовой поддержки со стороны компаний-производителей лекарственных препаратов и медицинского оборудования авторы не получали

**Конфликт интересов:** отсутствует

## AUTHOR INFORMATION

**Shamsidinov Bobonazar Nasridinovich**, Candidate of Medical Sciences, Associate Professor, Head of the Department of Otorhinolaryngology, Institute of Postgraduate Education in Healthcare of the Republic of Tajikistan

Researcher ID: AAH-8390-2020

ORCID ID: 0000-0003-3442-7670

SPIN: 4647-3560

E-mail: bobonazar\_67@mail.ru

**Mukhtorova Parvina Rakhmatovna**, Candidate of Medical Sciences, Assistant of the Department of Otorhinolaryngology, Institute of Postgraduate Education in Healthcare of the Republic of Tajikistan

ORCID ID: 0000-0001-7287-7627

E-mail: parvina.mr30@gmail.com

**Olimov Tojulo Kholovich**, Assistant of the Department of Otorhinolaryngology, Institute of Postgraduate Education in Healthcare of the Republic of Tajikistan

ORCID ID: 0000-0002-1553-4094

E-mail: tojul@bk.ru

**Akhrorova Zarina Asrorovna**, Candidate of Medical Sciences, Assistant of the Department of Otorhinolaryngology, Avicenna Tajik State Medical University

ORCID ID: 0000-0003-3790-0750

E-mail: zara\_lor@mail.ru

## Information about the source of support in the form of grants, equipment, and drugs

The work was carried out according to the plan of scientific research works of the Institute of Postgraduate Education in Healthcare of the Republic of Tajikistan (state registration number – 0108TJ715). The authors did not receive financial support from manufacturers of medicines and medical equipment

**Conflicts of interest:** The authors have no conflicts of interest

✉ АДРЕС ДЛЯ КОРРЕСПОНДЕНЦИИ:

**Шамсидинов Бобоназар Насридинович**

кандидат медицинских наук, доцент, заведующий кафедрой оториноларингологии, Институт последипломого образования в сфере здравоохранения Республики Таджикистан

734026, Республика Таджикистан, г. Душанбе, пр. Сомони, 59

Тел.: +992 (917) 441744

E-mail: bobonazar\_67@mail.ru

✉ ADDRESS FOR CORRESPONDENCE:

**Shamsidinov Bobonazar Nasridinovich**

Candidate of Medical Sciences, Associate Professor, Head of the Department of Otorhinolaryngology, Institute of Postgraduate Education in Healthcare of the Republic of Tajikistan

734026, Republic of Tajikistan, Dushanbe, Somoni Ave., 59

Tel.: +992 (917) 441744

E-mail: bobonazar\_67@mail.ru

**ВКЛАД АВТОРОВ**

Разработка концепции и дизайна исследования: ШБН

Сбор материала: МПР, ОТХ

Статистическая обработка данных: ОТХ

Анализ полученных данных: ШБН, АЗА

Подготовка текста: ШБН, МПР

Редактирование: ШБН, АЗА

Общая ответственность: ШБН

*Поступила* 30.01.2020

*Принята в печать* 26.03.2020

**AUTHOR CONTRIBUTIONS**

Conception and design: ShBN

Data collection: MPR, OTKh

Statistical analysis: OTKh

Analysis and interpretation: ShBN, AZA

Writing the article: ShBN, MPR

Critical revision of the article: ShBN, AZA

Overall responsibility: ShBN

*Submitted* 30.01.2020

*Accepted* 26.03.2020