



Новый способ реконструкции нижнего полюса ушной раковины

У.А. Курбанов, А.А. Давлатов, С.М. Джанобилова, Ш.И. Холов, Дж.Ю. Дадоджонов, З.А. Курбанов

Республиканский научный центр сердечно-сосудистой хирургии;
кафедра хирургических болезней №2 ТГМУ им. Абуали ибни Сино

В работе авторы приводят собственный опыт воссоздания нижнего полюса ушной раковины различными способами у 9 больных. В 5 случаях мочку и нижнюю часть завитка создали из лобного лоскута разработанным ими новым способом. Во всех случаях получен положительный эффект, однако результаты разработанным авторами способом оказались значительно лучше, чем результаты существующих способов. В этой связи авторы заключают, что разработанный новый способ формирования нижнего полюса ушной раковины оказался наиболее оптимальным среди использованных ими способов.

Ключевые слова: мочка уха, лобный лоскут, кровоснабжаемые лоскуты, нижний полюс ушной раковины

Актуальность. Дефекты ушной раковины (УР) серьёзно сказываются на внешности человека и искажают естественную гармонию его лица. Эти пациенты имеют глубокие психические переживания и постоянные эстетические неудобства в каждодневной жизни.

Частичные дефекты нижней части ушной раковины образуются в результате механических, термических и химических повреждений, а также могут быть врождённого генеза. Врождённая односторонняя деформация ушной раковины встречается у 1 на 10000 новорождённых, а травматические повреждения ушных раковин составляют до 42% от общей травмы челюстно-лицевой области [1].

Вопросы контурной пластики по сей день остаются одной из актуальных проблем пластической хирургии. К тому же, если дефекты расположены в нижнем полюсе УР, невозможно использовать кровоснабжаемый лоскут височной фасции, как это принято выполнять при дефектах верхнего полюса ушной раковины [2,3].

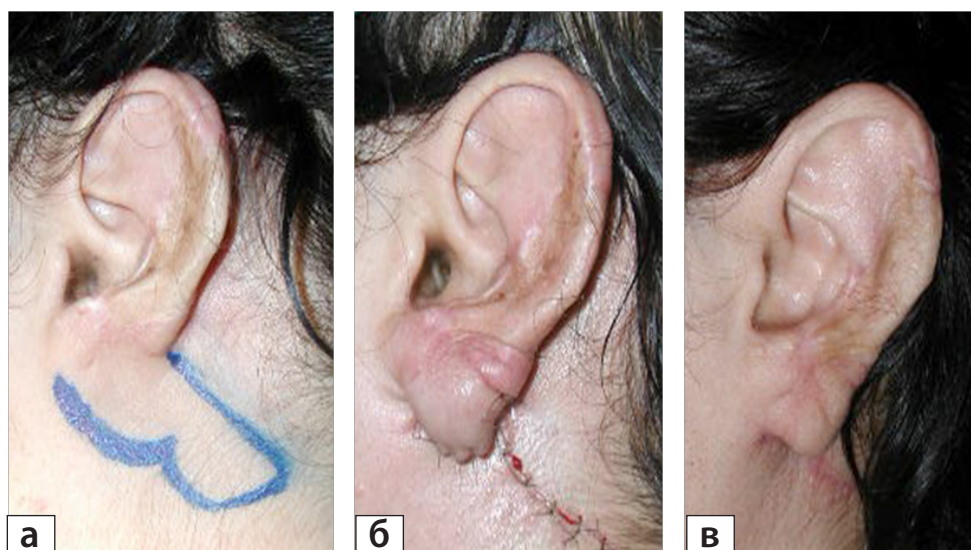
Дефекты нижней части УР обычно формируются местными тканями. Для воссоздания недостающих тканей должны быть учтены величина утраченных тканей и расположение дефекта относительно окружающих подвижных лицевых структур, необходимо выкроить лоскуты похожие по цвету и толщине, вследствие чего предложены десятки способов местно-пластических операций [4]. Однако существующие на сегодняшний день способы оперативных вмешательств эффективны не во всех случаях дефекта нижнего полюса ушной ракови-

ны. Как отмечает В.Б. Водяницкий, хирургическое лечение дефектов мочки уха основано на использовании мягких тканей, окружающих ушную раковину, и недостатками всех способов автор считает многоэтапность, рубцы на шее и околоушной области, а главное – неизбежное сокращение и деформацию сформированной мочки [2].

Цель работы. Анализ результатов нового и существующих способов реконструкции нижнего полюса ушной раковины.

Материал и методы. С дефектами нижнего полюса ушной раковины в отделение реконструктивной и пластической микрохирургии РНЦССХ за период 2000 по 2015 гг. обратились 9 больных в возрасте от 15 до 30 лет. Лиц женского пола было 4, мужского – 5. В 6 случаях дефекты нижнего полюса УР были приобретёнными и в 3 – врождёнными. Приобретённые дефекты возникли вследствие укуса (3), перенесённого фурункулёза (1) и получения травмы острым предметом (2). Пациенты обратились для реконструкции в сроках от 2 до 7 лет после потери части ушной раковины, а с врождёнными дефектами – в возрасте от 14 до 27 лет. Среди дефектов нижнего полюса УР чаще всего встречались дефекты мочки уха. В 4 случаях, наряду с мочкой, отсутствовал также край нижней части завитка. Правостороннее поражение было в 4 случаях и левостороннее – в 5.

В каждом случае выбор способа коррекции нижнего полюса УР был индивидуальным, в зависимости от размера и формы дефекта. Способ формирования мочки уха по В.И. Мессину (1970) заключается в выкраивании лоскута на боковой поверхности шеи у



**РИС. 1. УСТРАНЕНИЕ ДЕФЕКТА МОЧКИ УХА ПО МЕТОДУ GAVELLO:
ДЕФЕКТ МОЧКИ ЛЕВОЙ УР И СХЕМА W-ОБРАЗНОГО ЛОСКУТА (А); ВИД МОЧКИ ПОСЛЕ ОПЕРАЦИИ (Б),
РЕЗУЛЬТАТ ПОСЛЕ УСТРАНЕНИЯ ДЕФЕКТА НИЖНЕГО ПОЛЮСА УР, ВИД СБОКУ (В)**

основания мочки. Один из старых способов для восстановления мочки уха – это способ Gavello (XIX век), при котором применяется двойной «W» - образный лоскут из кожи заушной области у нижнего полюса УР на передней ножке. Лоскут складывается в виде «сэндвича», оба листка ушиваются друг с другом, и верхний край образовавшегося лоскута с двусторонним эпидермальным покровом подшивается к культе мочки уха. Недостатком данного способа является наличие рубцов по передней поверхности сформированной мочки и на видимой части заушной области. Для формирования мочки уха способ Gavello мы применили 2 больным. Приводим пример клинического применения данного способа.

Больная Р., 25 лет, поступила 08.02.2008г. с диагнозом: посттравматический дефект мочки левой УР. Состояние после первого этапа реконструкции УР. Ухо больной год назад было откушено при скандале с известным лицом. При осмотре полностью отсутствует мочка левой УР. Антропометрические измерения УР: длина УР справа – 58 мм, слева – 40 мм., ширина ушной раковины – справа 40 мм, слева – 42 мм., ширина мочки – ушной раковины справа – 18 мм, слева – отсутствует. Цефалоаурикулярное расстояние: верхнее справа – 17 мм, слева – 17 мм, среднее справа – 20 мм, слева – 22 мм, нижнее справа – 17 мм, слева – отсутствует. Больной под эндотрахеальным наркозом произведено формирование мочки левой УР по методу Gavello (рис.1).

При способе Converse (1958), который модифицировал способ Gavello, мочка ушной раковины создается местными ретроаурикулярными тканями. Недостатком является необходимость поворота лоскута более 100° вокруг ножки, что в определенной степени

приводит к деформации ножки лоскута и частично сформированной мочки, а также угрозе расстройства кровообращения лоскута. Для формирования мочки УР нами предложен способ пластики, который лишён вышеуказанных недостатков и позволяет решить проблему воссоздания отсутствующей мочки УР в один этап [Удост. рац. предложение № J865 от 27.10.1999]. Сущность данного способа заключается в том, что выкраивается П-образный кожный лоскут по задней поверхности УР на каудальной ножке, расправлением, которого формируется передняя стенка мочки. С целью укрытия образовавшегося дефекта кожи по тыльной поверхности УР и укрытия задней поверхности вновь сформированной мочки выкраивается относительно длинный языкообразный лоскут из позадишной области на краниальной ножке. Последний лоскут перемещается в область дефекта. Донорский дефект укрывается первично сближением краёв кожи (рис.2). Таким образом, рубцов по передней поверхности УР нет, а рубца донорской зоны в позадишной области спереди не видно. Способом выкраивания П-образного кожного лоскута по задней поверхности УР на каудальной ножке оперированы 2 пациента с врождённым отсутствием мочки УР.

При обширных рубцовых процессах вокруг дефекта выкроить лоскуты не представляется возможным, но достижениями микрохирургической аутоотрансплантации тканей в некоторой степени решены эти проблемы. Хотя сложно воссоздать нижнюю часть УР, т.е. мочку с краем ушной раковины, так как требуется дополнительная площадь покровных тканей на длинной и мобильной ножке. Учитывая, что вышеперечисленные способы не позволяют формировать нижнюю часть завитка и мочку уха, нами разработан

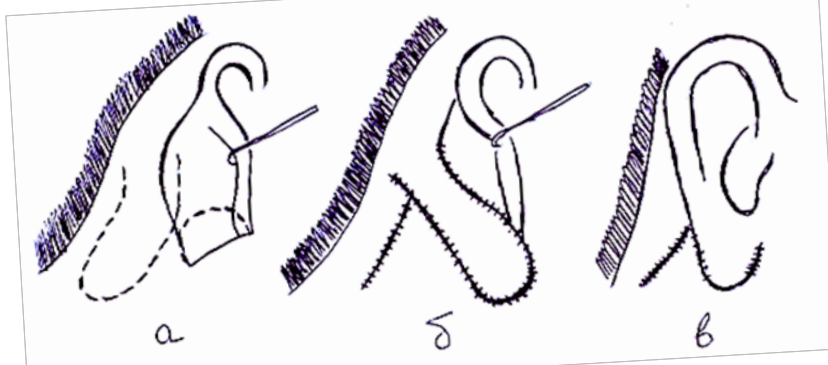


РИС. 2. ФОРМИРОВАНИЕ МОЧКИ УР ПО ПРЕДЛОЖЕННОМУ НАМИ СПОСОБУ: СХЕМА РАЗРЕЗА (А); ВИД ПОСЛЕОПЕРАЦИОННОЙ РАНЫ ЗАДНЕЙ ПОВЕРХНОСТИ УР (Б); ФОРМА МОЧКИ УР ПОСЛЕ ОПЕРАЦИИ (В)

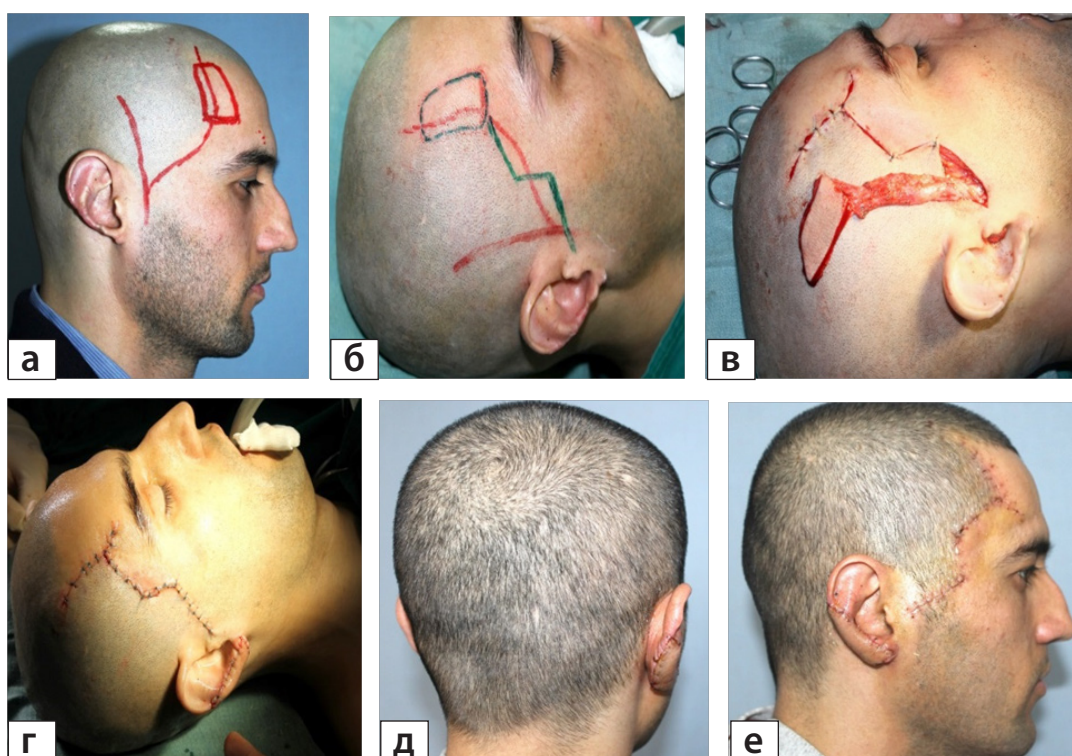


РИС. 3. БОЛЬНОЙ А., С ДЕФЕКТОМ НИЖНЕЙ ТРЕТИ ЗАВИТКА И МОЧКИ ПРАВОЙ УР. УСТРАНЕНИЕ ДЕФЕКТА НИЖНЕЙ ЧАСТИ ЗАВИТКА И МОЧКИ ПРАВОГО УША ПО НОВОМУ СПОСОБУ: СХЕМА ПРОЕКЦИИ А. TEMPORALIS SUPERFICIALIS И ЕЁ ВЕТВИ, МАРКИРОВКА ГРАНИЦ ВЫКРАИВАЕМОГО ЛОСКУТА НА ЛБУ И Z-ОБРАЗНОЙ ЛИНИИ РАЗРЕЗА (А, Б); ВЫКРОЕННЫЙ ЛОСКУТ НА СОСУДИСТОЙ НОЖКЕ (RAMUS FRONTALIS А. TEMPORALIS SUPERFICIALIS) (В); ВИД МОЧКИ ПОСЛЕ ОПЕРАЦИИ (Г); РЕЗУЛЬТАТ ЧЕРЕЗ 2 НЕДЕЛИ ПОСЛЕ УСТРАНЕНИЯ ДЕФЕКТА НИЖНЕГО ПОЛЮСА УР, ВИД СЗАДИ И СБОКУ (Д, Е)

новый способ формирования мочки уха и нижней части завитка перемещённым несвободным лобным лоскутом (заявка на изобретение № 1601019 от 25.03.2016г.). Этот способ отвечает вышеизложенным требованиям, является оптимальным, не требует дополнительного оснащения для выполнения микрохирургической операции. Данный способ применён для реконструкции нижнего полюса УР 5 больным.

Ход операции. Предварительно определяется проекция а. temporalis superficialis и её ветви. Затем

чертятся границы выкраиваемого лоскута на лбу, соответствующие форме и размерам нижней части завитка и мочки ушной раковины, а также Z-образная линия разреза. Выполняется инфильтрация мягких тканей лобной и височной областей раствором, содержащим 20 мл 2% раствор лидокаина, 30 мл 0,9% NaCl и адреналин (1:200000). С использованием оптического увеличения и прецизионной техники производится Z-образный разрез, острым и тупым путём выделяется а. temporalis superficialis и её ветви, которая должна иметь магистральный тип кровоснабжения.

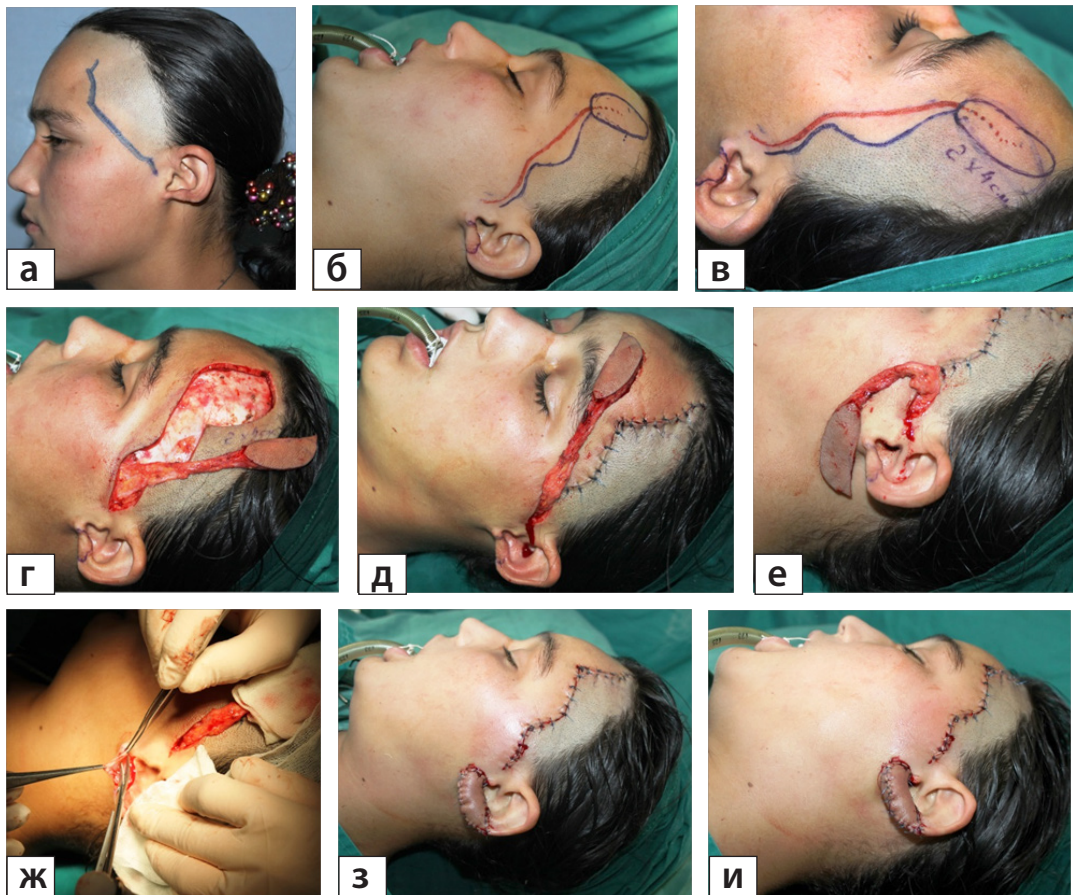


РИС. 4. УСТРАНЕНИЕ ДЕФЕКТА НИЖНЕЙ ЧАСТИ ЗАВИТКА И МОЧКИ ЛЕВОГО УША ПО НОВОМУ СПОСОБУ: А-В – СХЕМА ПРОЕКЦИИ А. TEMPORALIS SUPERFICIALIS И ЕЁ ВЕТВИ, МАРКИРОВКА ГРАНИЦ ВЫКРАИВАЕМОГО ЛОСКУТА НА ЛБУ И Z-ОБРАЗНОЙ ЛИНИИ РАЗРЕЗА; Г-Ж – ЭТАПЫ ОПЕРАЦИИ (ВЫКРОЕННЫЙ ЛОСКУТ НА СОСУДИСТОЙ НОЖКЕ - RAMUS FRONTALIS A. TEMPORALIS SUPERFICIALIS); З-И – ВИД МОЧКИ ПОСЛЕ ЗАВЕРШЕНИЯ ОПЕРАЦИИ

обращения. Соответственно размеру дефекта нижней части завитка и мочки УР в области лба на границе волосистой части головы в виде равнобедренной трапеции выкраивается кожно-жировой лоскут вместе с сосудистой ножкой длиной 10-12 см в составе ramus frontalis a. temporalis superficialis с сопровождающими венами. Спереди от ушной раковины под кожей формируется туннель, через который лоскут перемещается вниз и укладывается на участок дефекта нижней части УР путём складывания в виде дубликатуры. Таким образом, полностью воссоздаётся отсутствующая нижняя часть УР, а донорская рана укрывается первично, путём мобилизации и сближения краёв раны. Ниже приводим клинический пример использования несвободного лобного лоскута для создания мочки УР.

Больной А., 30 лет, поступил 14.01.2015г. с диагнозом посттравматический дефект нижней части завитка и мочки правой УР. Со слов больного полтора года назад в РФ во время драки противник откусил нижний полюс правой УР. При осмотре отмечался дефект нижней трети завитка и полное отсутствие мочки

правой УР. Рубцы сформированы, без признаков гипертрофии и воспаления. Антропометрические измерения УР: длина УР справа – 38 мм, слева – 62 мм., ширина УР – справа 30 мм, слева – 36 мм, мочка справа – отсутствует, ширина мочки УР слева – 23 мм.

Под общим наркозом под оптическим увеличением острым и тупым путём выделена a. temporalis superficialis ramus frontalis, которая имела магистральный тип разветвления. Во фронтальной области соответственно дефекту нижней части завитка и мочки правого уха (3,5 см x 2,5 см) в виде равнобедренной трапеции лоскут выделен до фасции. Далее мобилизована сосудистая ножка ramus frontalis a. temporalis superficialis длиной 12 см. Лоскут сопоставлен с дефектом нижней трети завитка и мочки правого уха. В продольном направлении освежены и резецированы края культи УР, подготовлено ложе для лоскута. Размер дефекта УР составил 3,5 см x 0,5 см. В правой околоушной области до позадишной области мочки острым и тупым путём подготовлен туннель для сосудистой ножки лобного лоскута. Через этот туннель лоскут перемещён на область



дефекта края и мочки УР и ушит узловыми кожными швами атравматической нитью Nylon 5/0. Следует отметить, что по задней поверхности вновь сформированной мочки правой УР образовался кожный дефект размерами 1,0 см x 0,5 см. Для укрытия этого небольшого дефекта из правой надключичной области, соответственно размеру дефекта кожи, взят полнослойный кожный трансплантат, после подготовки ушит на дефект задней поверхности мочки правого уха. Донорская рана надключичной области ушита внутрикожным швом. Края донорской раны области лба мобилизованы, приближены друг к другу и ушиты узловыми швами. В завершении операции перемещённый несвободный лоскут на сосудистой ножке имеет компенсированное кровообращение. Эстетический вид УР удовлетворительный (рис.3).

Другой пример клинического применения разработанного нового способа формирования мочки УР. Больная С., 15 лет, поступила 17.09.2015г. с диагнозом: дефект мочки левой ушной раковины. Со слов 5 лет назад в результате обширного воспалительного процесса левая мочка УР подверглась некрозу. После заживления ран образовался дефект мочки уха. Местно полностью отсутствует левая мочка УР. Антропометрические измерения УР: длина УР справа – 60 мм, слева – 40 мм, ширина УР – справа 35 мм, слева – 35 мм, ширина мочки УР справа – 20 мм, слева мочка отсутствует. Больной под эндотрахеальным наркозом под оптическим увеличением произведено формирование мочки левой УР новым способом. Выделены а. temporalis superficialis, ramus frontalis с магистральным типом кровоснабжения. В области лба выкроен, соответствующий дефекту нижнего полюса УР (4,0 см x 2,0 см), прямоугольный кожно-жировой лоскут до фасции на сосудистой ножке ramus frontalis a. temporalis superficialis длиной 10 см. Лоскут уложен и сопоставлен с дефектом нижней трети завитка левой УР и мочки. Выполнен разрез кожи на участке дефекта нижнего полюса левой УР, освежены края кожи путём резекции рубцов. Кожа культи мочки УР мобилизована для создания задней стенки мочки уха. В околоушной области под кожей сформирован туннель, через который проведён выкроенный лоскут и уложена сосудистая ножка лоскута. Лоскут в косопоперечном направлении уложен на культю УР и ушит узловыми швами атравматической нитью Nylon 4/0, восполнив, таким образом, дефект мочки уха (рис.4).

Результаты и их обсуждение. Ближайший послеоперационный период у всех больных протекал гладко, раны зажили первичным натяжением, перемещённые лоскуты прижились без ишемии. Отдалённые результаты изучены у всех оперированных больных. Перемещённые лоскуты по цвету и контуру не отличались от окружающей ткани и были незаметными. Следует отметить, что после применения способа Gavello нами отмечены некоторые его недостатки. Во-первых, одновременное устранение дефекта мочки и нижней части завитка невозможно из-за недостаточности используемых тканей. Во-вторых, сформированная мочка значительно отличается от здоровой мочки. И, наконец, на видной части околоушной области на шее образуются послеоперационные рубцы. Применение П-образного способа ограничено только случаями с врождённым отсутствием мочки, когда ткани ушной раковины рубцово не изменены.

Как известно, нижняя часть УР занимает 23% всей ушной раковины и её составляют нижняя часть завитка и мочка. Для воссоздания мочки УР разработаны различные способы перемещения лоскутов из позадиушной области и шеи [4]. Однако в случаях, когда отмечается дефект не только мочки, но и нижней части завитка, требуется лоскут большего размера с определённой толщиной, чтобы можно было подгонять его размеры к размерам дефекта. Как правило, лоскуты на бассейне височной артерии выкраиваются для создания контуров и восполнения недостающего объёма тканей верхнего полюса УР и околоорбитальной области [4-6]. В новом способе предлагаем применить широко используемый лобный лоскут в коррекции нижней части УР. Выкроенный кожно-жировой лоскут, взятый из области лба можно уложить вдвое и заполнить дефект УР, при этом не требуется микрохирургического этапа операции, ткань лоскута соответствует по цвету и толщине мочки уха, а линия донорской раны проходит на границе волосистой части, вследствие чего рубцы не заметны и легко прикрываются.

Таким образом, предложенный новый способ реконструкции нижней части УР несвободным островковым лобным кожно-жировым лоскутом на бассейне поверхностной височной артерии (ramus frontalis a. temporalis superficialis) является оптимальным среди существующих для этой цели оперативных вмешательств.



ЛИТЕРАТУРА

1. Карякина И.А. Основные принципы комплексного лечения пациентов с деформациями и дефектами ушных раковин / И.А. Карякина // РМЖ. – 2007. – Т.15, №19. – С.1400-1404.
2. Водяницкий В.Б. Врождённые пороки развития ушной раковины у детей / В.Б. Водяницкий // Детская больница. – 2012. – № 3. – С. 14-22.
3. Саидов И.З. Хирургическое лечение врождённых аномалий ушной раковины: дис. ... канд. мед. наук / И.З. Саидов. – Душанбе. – 2012. – 130с.
4. Пластическая и реконструктивная хирургия / Под ред. Пейпла А.Д.; Пер. с англ.- М.: БИНОМ. Лаборатория знаний. – 2007. – 951с.
5. Дефекты ушной раковины травматического характера и их хирургическое лечение / У.А. Курбанов, А.А. Давлатов, З.Ф. Нуралиев, И.З. Саидов // Вестник Авиценны. – 2008. – № 4. – С. 18-28.
6. Krupp S. Plastische Chirurgie: Klinik und Praxis / S.Krupp. Ecomed, Landsberg. – 2007.

Summary

A new method for reconstruction the lower pole of ear conch

U.A. Kurbanov, A.A. Davlatov, S.M. Janobilova, Sh.I. Kholov, J.Yu. Dadojonov, Z.A. Kurbanov
*Republican Scientific Center of Cardiovascular Surgery;
Char of surgical diseases №2 Avicenna TSMU*

In this paper the authors are presented their own experience of recreating the lower pole of the ear conch in 9 patients in different ways. In 5 cases the ear lobe and lower part of helix were formed by proposed new way from frontal flap. Positive outcomes were observed in all cases, but the results of the method developed by authors were significantly better than ones obtained by the existing methods. In this connection, the authors conclude that proposed new method of forming the lower pole of ear conch is optimal among the previous used methods.

Key words: ear lobe, frontal flap, vascularized flaps, the lower pole of ear conch

АДРЕС ДЛЯ КОРРЕСПОНДЕНЦИИ:

Курбанов Убайдулло Абдуллоевич – профессор кафедры хирургических болезней № 2 ТГМУ; Таджикистан, г. Душанбе, пр. Рудаки, 139
E-mail: kurbonovua@mail.ru