

Хирургическое лечение послеожоговой контрактуры шеи

У.А. Курбанов, А.А. Давлатов, С.М. Джанобилова, Дж.Д. Джононов, Ш.И. Холов

Кафедра хирургических болезней № 2 ТГМУ им. Абуали ибни Сино;

Республиканский научный центр сердечно-сосудистой хирургии

В работе приведены результаты 10-летнего собственного опыта авторов по хирургическому лечению послеожоговых рубцовых контрактур шеи. Эти контрактуры разделены на 4 клинических варианта. Согласно этим вариантам предложена хирургическая тактика. Для устранения I варианта использовали модифицированные способы Z-пластики, II варианта – регионарные лоскуты и местно-пластические операции, III варианта – экспандерную дермотензию и IV варианта – несвободный окологлопаточный кожно-фасциальный лоскут. Отдалённые результаты наблюдали у 46 больных. Практически во всех случаях получены хорошие функциональные и эстетические результаты. Лишь в одном случае стягивающий рубец по контуру перемещённого лоскута корригирован модифицированным способом Z-пластики.

Ключевые слова: ожог шеи, кожно-фасциальные лоскуты, местно-пластические операции, кожная пластика, экспандерная дермотензия

Актуальность. Последствия ожоговых деформаций шеи остаются одной из актуальных и трудно решаемых проблем реконструктивно-пластической хирургии. Это связано, с одной стороны, с увеличением числа больных с послеожоговой контрактурой шеи в связи с улучшением лечения и снижением летальности среди обожжённых больных, с другой стороны – оно связано со сложностью устранения этих контрактур, несмотря на разработанные многочисленные современные способы оперативных вмешательств.

Ожоги шеи составляют от 4% до 33,9% всех локализаций. Как правило, эти ожоги локализуются на передней и боковых поверхностях шеи, часто сочетаясь с поражением лица, груди и области плечевых суставов [1]. Несмотря на значительные успехи в комплексном лечении пострадавших от глубоких и обширных ожогов – применение профилактических мероприятий, активной хирургической тактики – частота послеожоговых деформаций остаётся весьма высокой. Консервативные мероприятия, направленные на предупреждение и ликвидацию последствий ожогов редко дают желаемый результат, и у 4 - 30,5% больных развиваются грубые рубцовые деформации шеи, коррекция которых возможна только хирургическим способом [1,2]. Вместе с тем, применяемые в настоящее время методы хирургической коррекции последствий ожогов шеи не всегда дают хорошие функциональные и эстетические результаты. Аутодермопластика ран на шее, образовавшихся после иссечения рубцов и устранения контрактуры, бывает неэффективна в связи с ретракцией и рубцовым перерождением трансплантата расщеплённой

или полнослойной кожи, что отмечается в 40-70% случаев [3].

Местно-пластические операции с применением треугольных лоскутов (Z-пластика) не позволяют в полной мере устранить рубцовые стяжения в областях. Пластика стеблем Филатова на сегодняшний день является устаревшей и практически не используется в реконструктивно-пластической хирургии. Операции, проведённые в детском возрасте, не гарантируют от возникновения рецидива контрактуры в связи с ростом тела. Кроме того, кожа, переносимая из отдалённых областей, по своим свойствам и цвету отличается от кожи шеи [2,3]. Применение ротационных кожно-жировых и кожно-фасциальных лоскутов смежных областей ограничено при обширных рубцовых поражениях туловища. При использовании неповреждённой кожи грудной стенки наносится дополнительная травма донорской области, что неприемлемо в эстетическом отношении.

Аутотрансплантация микрохирургических лоскутов – длительная операция с высоким риском послеоперационных осложнений, требующая высокой квалификации хирургов и выполняемая в специализированных учреждениях. Её применение ограничено у детей, ослабленных и пожилых больных, пациентов, перенёсших обширные и глубокие ожоги, в связи с дефицитом донорских лоскутов и реципиентных сосудов [4]. Использование растянутых экспандерами тканей ограничено при обширных рубцовых деформациях, тонкой коже с малым количеством подкожно-жировой клетчатки в донорской



области. Тем не менее, систематизация различных видов послеожоговых рубцовых контрактур шеи и правильный выбор способа оперативного вмешательства может являться залогом успеха в лечении этих тяжёлых последствий ожогов.

Таким образом, многие вопросы лечения больных с последствиями ожогов шеи остаются нерешёнными, и разработка новых подходов к хирургической коррекции рубцовых деформаций и контрактур шеи является актуальной проблемой, требующей дальнейших исследований [5]. В этом плане 10-летний опыт авторов данной статьи в хирургическом лечении послеожоговых рубцовых контрактур шеи представляет определённый интерес.

Цель работы. Улучшение результатов хирургического лечения послеожоговой рубцовой контрактуры шеи путём усовершенствования хирургической тактики и способов оперативных вмешательств.

Материал и методы. В отделении реконструктивной и пластической микрохирургии Республиканского научного центра сердечно-сосудистой хирургии за последние 10 лет оперировано 48 больных с послеожоговой рубцовой контрактурой шеи в возрасте от 4 до 45 лет. Больных мужского пола было 13 (27,1%), женского – 35 (72,9%). Все больные в амбулаторных условиях ещё до госпитализации проходили лабораторно-инструментальное обследование. В стационаре больным при клиническом обследовании определили степень тяжести и клинические варианты контрактуры шеи. Согласно варианту контрактуры шеи, обследованные больные распределены на 4 клинические группы. Первую группу составили 12 (25%) больных, которые имели стягивающий рубец передней поверхности шеи с одним рубцовым гребнем. Во вторую группу включены 10 (20,8%) пациентов, имеющих стягивающий рубец шеи с двумя-тремя рубцовыми гребнями. В III группу вошли 18 (37,5%) больных с широким стягивающим рубцом, охватывающим переднюю поверхность шеи. Самая сложная, IV

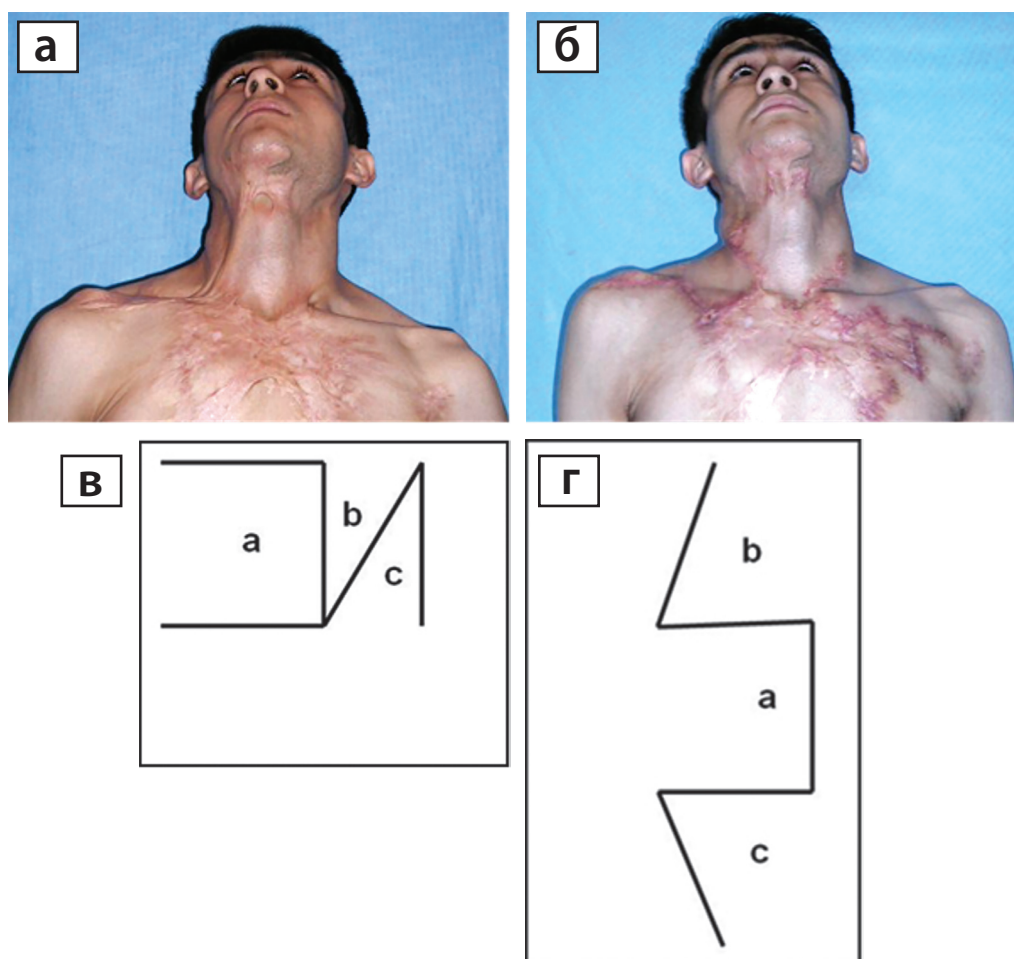


РИС. 1. УСТРАНЕНИЕ СЯГИВАЮЩЕГО РУБЦА ШЕИ СПОСОБОМ А.А.ЛИМБЕРГА: А – ДО ОПЕРАЦИИ; Б – ПОСЛЕ ОПЕРАЦИИ; В И Г – СХЕМА ОПЕРАЦИИ ДО И ПОСЛЕ ПЕРЕМЕЩЕНИЯ ЛОСКУТОВ

группа состояла из 8 (16,7%) больных с распространением обширного рубца на переднюю и боковые поверхности шеи и резким уменьшением расстояния от подбородка до грудины.

Во всех случаях больные подвергнуты оперативному лечению в плановом порядке. Операции во всех случаях выполнены под общим эндотрахеальным наркозом.

В первой клинической группе со стягивающим рубцом шеи, имеющим один рубцовый гребень, хирургическая тактика заключалась в устранении контрактуры модифицированными способами множественной Z-пластики с частичным иссечением рубцов. В 4 случаях контрактуру устраняли способом «Square-flap» по А.А. Лимбергу [6]. Приводим клинический пример.

Больной М., 24 года. Поступил с послеожоговой контрактурой шеи. В 3-летнем возрасте получил ожог кипятком. Лечили в условиях ожогового центра. После заживления ожоговых ран образовались грубые рубцы на передней поверхности грудной клетки. При поступлении отмечают обширные рубцы на передней поверхности грудной клетки с распространением на передне-боковую поверхность шеи справа, а также подчелюстной области. Следует отметить, что рубец по передне-наружной поверхности шеи имеет хорошо выраженный стягивающий гребень. Под общим обезболиванием способом А.А. Лимберга стягивающий рубец устранён с частичным иссечением обширных рубцов (рис. 1).

В остальных 5 случаях рубцовые гребни передней или боковой поверхностей устранены способом «butterfly» (рис. 2).

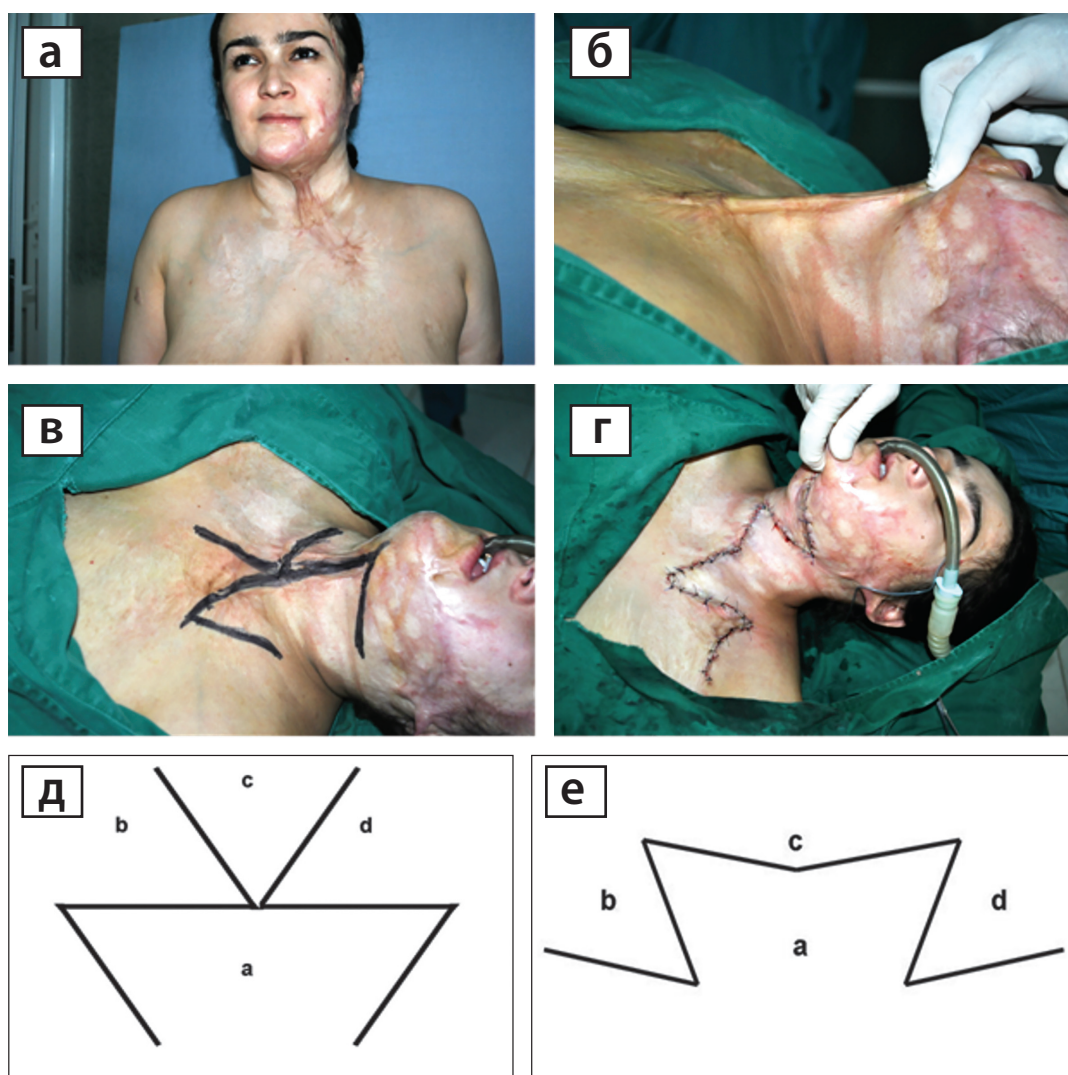


РИС. 2. ИСПОЛЬЗОВАНИЕ СХЕМЫ «BUTTERFLY» ПРИ УСТРАНЕНИИ ПОСЛЕОЖОГОВОЙ РУБЦОВОЙ КОНТРАКТУРЫ ШЕИ: А-Б – ВИД СТЯГИВАЮЩЕГО ГРЕБНЯ; В – ПЛАНИРОВКА ЛИНИИ РАЗРЕЗОВ; Г – ВИД ПОСЛЕОПЕРАЦИОННОЙ РАНЫ ПОСЛЕ ЗАВЕРШЕНИЯ ОПЕРАЦИИ; Д-Е – СХЕМАТИЧЕСКОЕ ИЗОБРАЖЕНИЕ ВЫКРАИВАНИЯ ЛОСКУТОВ ДО И ПОСЛЕ ПЕРЕМЕЩЕНИЯ

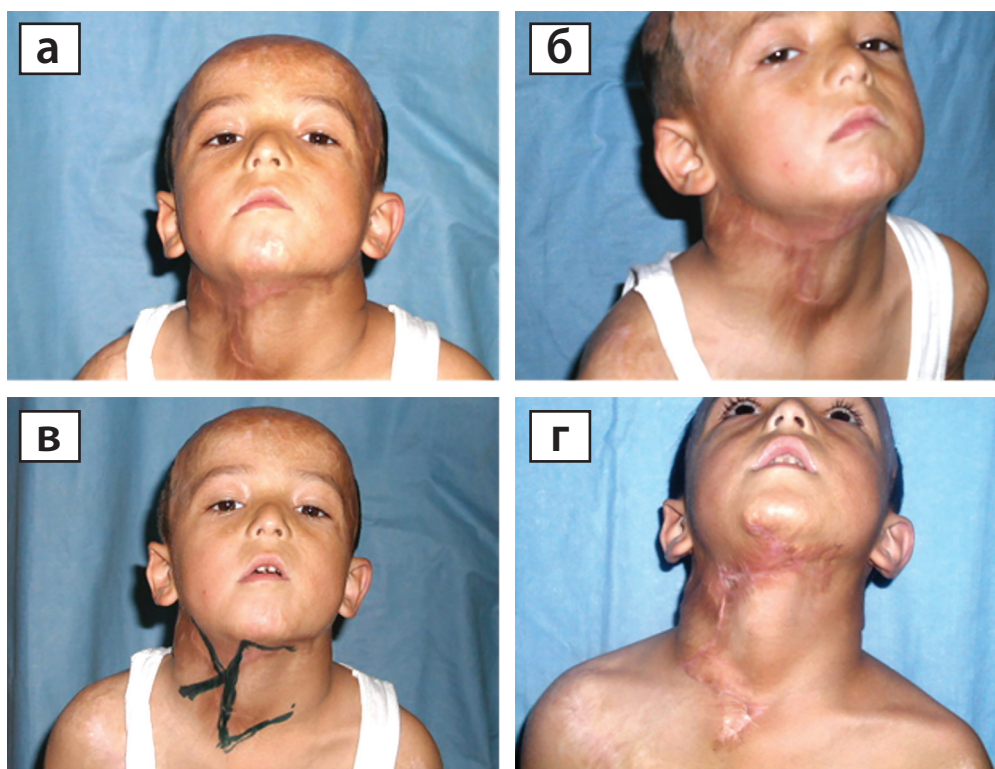

РИС. 3. УСТРАНЕНИЕ СЯГИВАЮЩЕГО РУБЦА ШЕИ СПОСОБОМ «BUTTERFLY»: А-Б – ВИД СЯГИВАЮЩЕГО РУБЦА ШЕИ ДО ОПЕРАЦИИ; В – СХЕМА ВЫПОЛНЕНИЯ РАЗРЕЗОВ И ВЫКРАИВАЕМЫХ ЛОСКУТОВ; Г – РЕЗУЛЬТАТ ЧЕРЕЗ 6 МЕСЯЦЕВ

Приводим пример клинического применения данного способа.

Больной О., 7 лет. Поступил с послеожоговыми стягивающими рубцами шеи. Ожог получил 5 лет назад раскалённым маслом. При поступлении отмечается умеренное стягивание рубца шеи по передне-наружной поверхности шеи справа. При опрокидывании головы назад отмечается ограничение разгибания головы и стягивание правого угла рта вниз. Под общим эндотрахеальным наркозом операция выполнена способом «butterfly» с частичным иссечением рубцов подчелюстной области (рис.3).

Другим вариантом послеожогового стягивающего рубца шеи является наличие гребня по наружной поверхности шеи с одной или с обеих сторон, который встречался в 3 случаях. Всем этим больным использована схема «butterfly» для обоих стягивающих гребней. Приводим клиническое наблюдение.

Больной Ф., 14 лет, поступил со стягивающими рубцами наружной поверхности шеи с обеих сторон. В трёхлетнем возрасте получил ожог кипятком. Неоднократно получал хирургическое лечение по поводу обширной рубцовой алопеции головы, рубцовой контрактуры правого локтевого сустава и рубцовой деформации ушных раковин. В настоящий момент поступил с жалобами на наличие двух стягивающих рубцов по наружным поверхностям шеи с обеих сто-

рон. Под общим эндотрахеальным наркозом произведено устранение обоих стягивающих рубцов шеи двумя отдельными схемами «butterfly» (рис.4).

Больным второй клинической группы с широкими стягивающими рубцами или рядом расположенными множественными гребнями применены перемещённые регионарные лоскуты или местно-пластические операции в сочетании с кожной пластикой в зависимости от варианта рубца. В тех случаях, когда имеются широкие стягивающие рубцы, использовали перемещённые регионарные лоскуты (в 3 случаях). При широких рубцах, имеющих продолговатую форму и возможно сближение краёв дефекта после их иссечения, у 7 больных использовали местно-пластические операции в сочетании с кожной пластикой (рис.5).

Клинический пример. Больной Ю., 10 лет, поступил с послеожоговыми гипертрофическими стягивающими рубцами на левой половине шеи. Мальчик 2 года назад получил ожог раскалённым маслом. Рубцы шеи не имеют тенденции к размягчению и ограничивают разгибание головы назад. Под общим наркозом выполнено иссечение грубой и стягивающей части рубца с укрытием дефекта местно-пластическими способами операций. Оставшийся дефект кожи в подчелюстной области площадью 25 кв. см был укрыт полнослойным кожным трансплантатом из медиальной поверхности левого плеча. Через год после операции функциональный и эстетический результат хороший (рис.5).

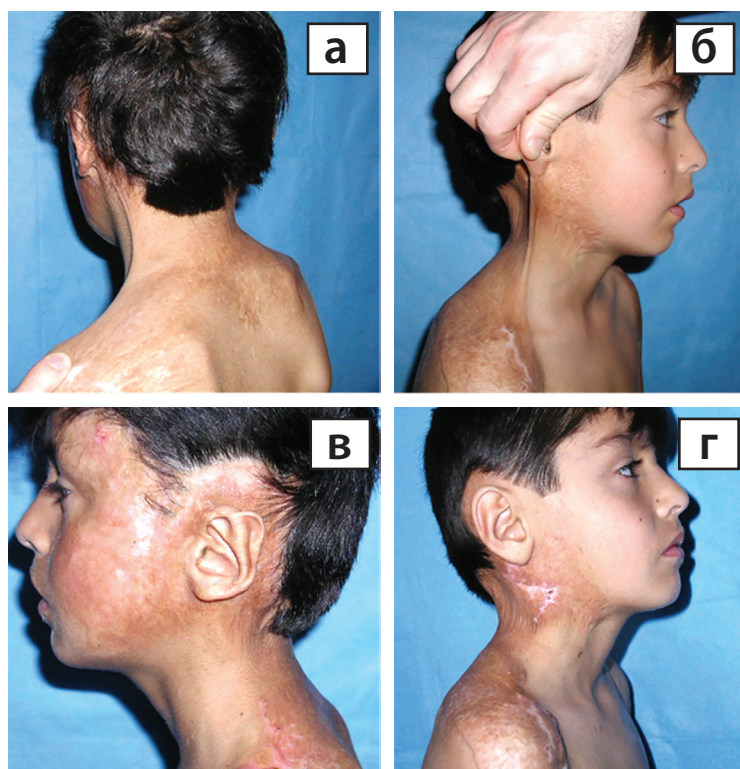


РИС. 4. УСТРАНЕНИЕ ДВУХ СТЫГИВАЮЩИХ РУБЦОВ С ОБЕИХ СТОРОН НАРУЖНОЙ ПОВЕРХНОСТИ ШЕИ СПОСОБОМ «BUTTERFLY»: А-Б – СТЫГИВАЮЩИЕ РУБЦЫ ШЕИ ДО ОПЕРАЦИИ; Б-В – РЕЗУЛЬТАТ ОПЕРАЦИИ ЧЕРЕЗ 1 МЕСЯЦ

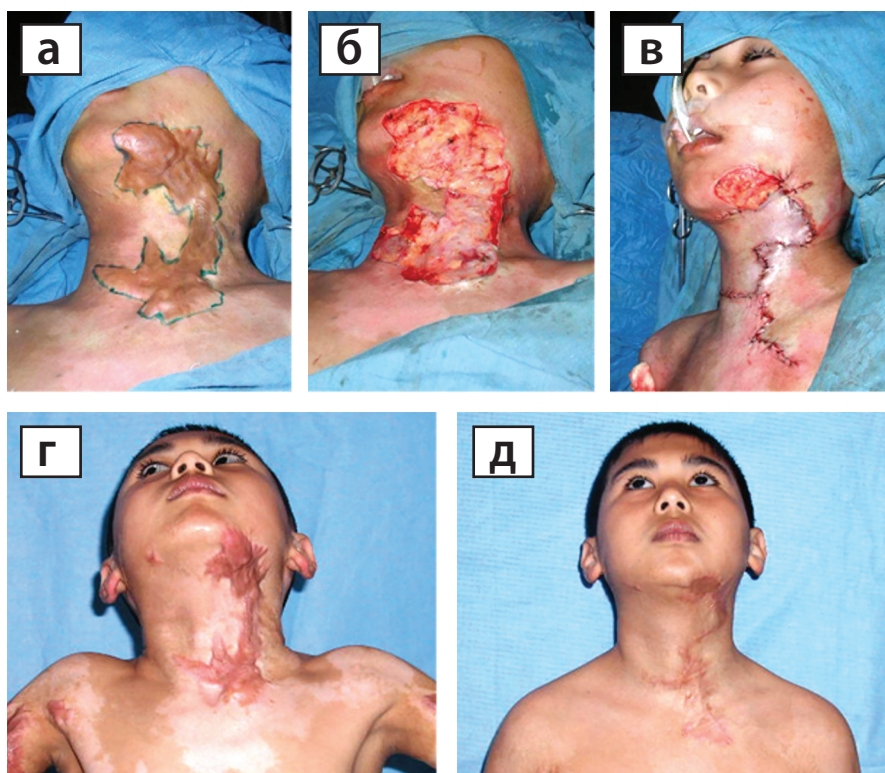


РИС. 5. УСТРАНЕНИЕ СТЫГИВАЮЩЕГО РУБЦА ШЕИ МЕСТНО-ПЛАСТИЧЕСКИМ СПОСОБОМ ОПЕРАЦИИ В СОЧЕТАНИИ С КОЖНОЙ ПЛАСТИКОЙ: А – СХЕМА РАЗРЕЗОВ; Б – ДЕФЕКТ ПОСЛЕ ИССЕЧЕНИЯ РУБЦА; В – УКРЫТИЕ ДЕФЕКТА ПО ПРИНЦИПУ МПО; Г – БОЛЬНОЙ ПОСЛЕ ОПЕРАЦИИ; Д – ОТДАЛЕННЫЙ РЕЗУЛЬТАТ ЧЕРЕЗ ГОД ПОСЛЕ ОПЕРАЦИИ

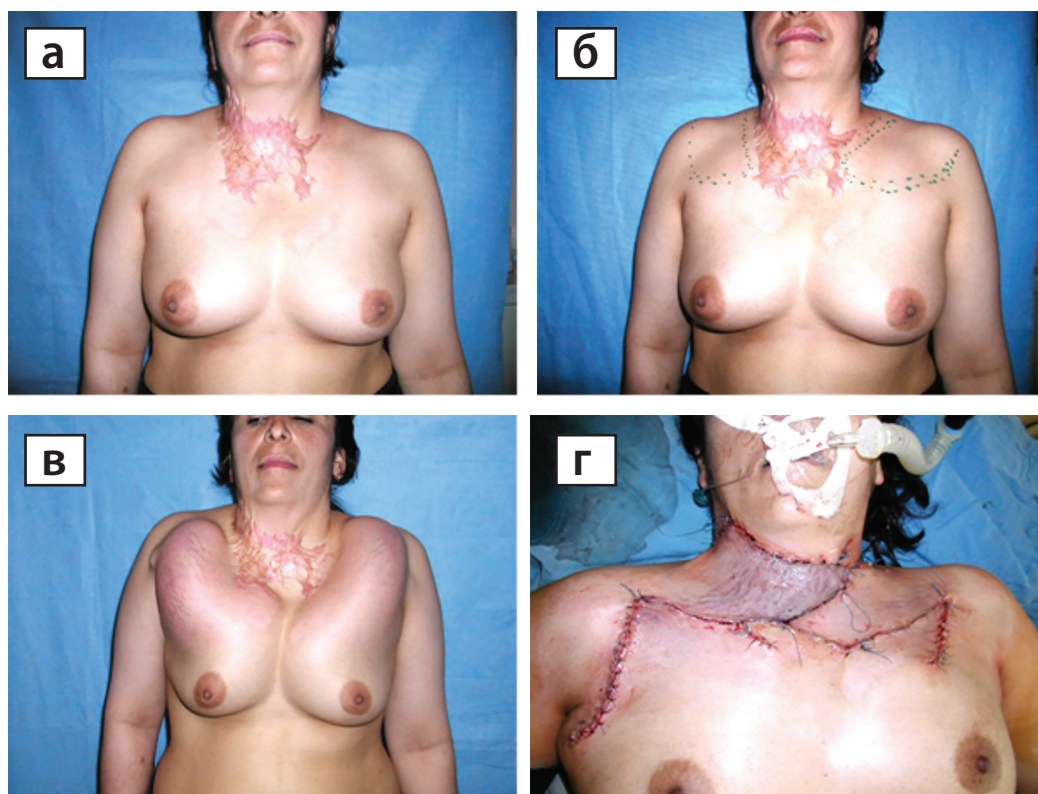


РИС. 6. УСТРАНЕНИЕ ОБШИРНОГО СЯГАЮЩЕГО РУБЦА ШЕИ СПОСОБОМ ЭКСПАНДЕРНОЙ ДЕРМОТЕНЗИИ: А – ВИД РУБЦОВ ДО ОПЕРАЦИИ; Б – МАРКИРОВАНА ПРОЕКЦИЯ ИМПЛАНТИРУЕМЫХ ЭКСПАНДЕРОВ; В – ЗАПОЛНЕНИЕ ЭКСПАНДЕРОВ ЗАВЕРШЕНО; Г – РУБЦЫ ЗАМЕЩЕНЫ ЭКСПАНСИРОВАННОЙ КОЖЕЙ

Больным III клинической группы с обширными рубцами передней и боковых поверхностей шеи использовали способ экспандерной дермотензии. Эти больным в 9 случаях способ экспандерной дермотензии использовали в изолированном виде. Следующими клиническими примерами подтверждаем использование данного способа.

Больная Ф., 22 года, поступила с обширными послеожоговыми стягивающими рубцами передней и боковых поверхностей шеи. Больная 1,5 года назад получила ожог шеи раскалённым маслом, и после заживления ран образовались вышеуказанные рубцы. Общая площадь стягивающих рубцов составляет 300 кв. см. Под общим обезболиванием на первом этапе под кожу надплечий и передней поверхности шеи имплантированы два экспандера объёмом 700 и 800 мл. В течение двух месяцев заполняли экспандеры в амбулаторных условиях и затем выполнили второй этап – иссечение обширного стягивающего рубца и укрытие дефекта экспансированной кожей (рис. 6).

Другой пример использования экспандерной дермотензии. Больная К., 31 год, поступила в нашу клинику с послеожоговыми обширными рубцами передней поверхности шеи и грудной клетки общей площадью более 650 кв. см, ограничивающее разги-

бание головы. Кроме того, больная изъявила желание освободить от рубцов область декольте из эстетических соображений. Первый этап – имплантация экспандеров под кожу области надплечий объёмами 800 и 900 мл в течении 2 месяцев. После их заполнения выполнен второй этап операции. Иссечены рубцово-изменённые кожные покровы площадью около 250 кв. см. Через год после операции функциональный и эстетический результат хороший (рис. 7).

В 5 случаях больным этой группы способ экспандерной дермотензии использован в сочетании с кожной пластикой. Такая необходимость диктовалась обширными грубыми рубцами передней поверхности, требующими полного их иссечения и недостаточной площадью экспансированной кожи при проведении второго этапа операции.

Клиническое наблюдение. Больная С., 7 лет, поступила с послеожоговой рубцовой контрактурой шеи и резким дефицитом покровных тканей. Со слов родителей ребёнок 5 лет назад получил ожог в результате возгорания одежды от пламени. При поступлении отмечается поперечный неширокий рубец подчелюстной области и передней поверхности шеи, значительно ограничивающий разгибание головы. Девочке имплантирован один экспандер под

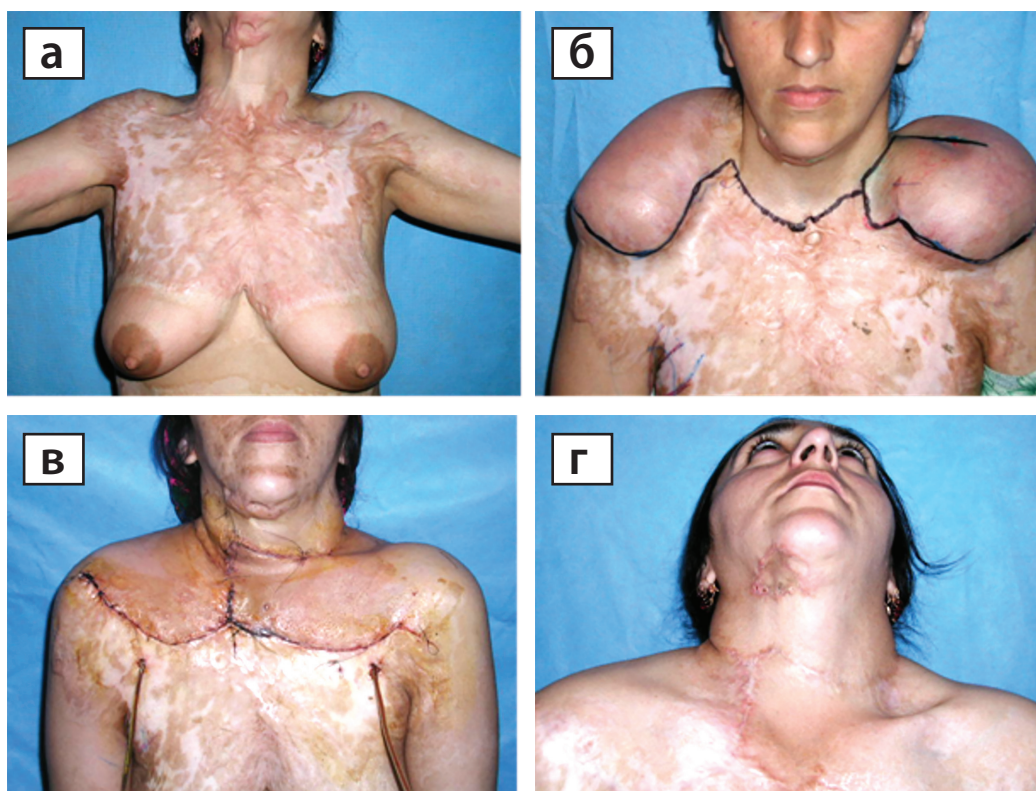


РИС. 7. УСТРАНЕНИЕ РУБЦОВОЙ КОНТРАКТУРЫ И ЧАСТИЧНАЯ ЗАМЕНА ОБШИРНЫХ РУБЦОВ ШЕИ И ПЕРЕДНЕЙ ПОВЕРХНОСТИ ГРУДНОЙ КЛЕТКИ СПОСОБОМ ЭКСПАНДЕРНОЙ ДЕРМОТЕНЗИИ: А – ВИД СТЯГИВАЮЩИХ РУБЦОВ; ЗАПОЛНЕННЫЕ ЭКСПАНДЕРЫ В ОБЛАСТИ НАДПЛЕЧИЙ; Б – БЛИЖАЙШИЙ ПОСЛЕОПЕРАЦИОННЫЙ ПЕРИОД; Г – ОТДАЛЁННЫЙ РЕЗУЛЬТАТ ЧЕРЕЗ ОДИН ГОД

здоровую кожу передней поверхности грудной клетки объёмом 1000 мл. Через 72 дня экспандер был заполнен и выполнен второй этап операции. Ввиду сильного дефицита покровных тканей передней поверхности шеи и подчелюстной области, после рассечения стягивающего рубца и устранения контрактуры шеи, экспансированная кожа использована для укрытия дефекта, однако в подчелюстной области участок площадью 15х5 см (75 кв. см) остался открытым. Из медиальной поверхности левого плеча взят полнослойный кожный трансплантат и произведена кожная пластика (рис.8).

Другой клинический пример. Больная Ш., 19 лет, поступила с обширными послеожоговыми рубцами передней поверхности шеи, грудной клетки и подмышечных областей. Два года назад в результате возгорания одежды больная получила обширные ожоги туловища, шеи, грудной клетки и верхних конечностей. У больной, как первый этап хирургического лечения, решено устранить тяжёлую контрактуру шеи с целью улучшения приёма пищи и улучшения условий для интубации при последующих оперативных вмешательствах. Через 2 месяца после имплантации двух экспандеров в области надплечий объёмом по 800 мл каждый, экспандеры

были заполнены. На втором этапе, после рассечения стягивающих рубцов шеи и выведении головы в правильную позицию, экспансированной кожей укрыт около 90% дефекта, однако на участок дефекта подчелюстной области размерами 18х5 см использован полнослойный кожный трансплантат из правой паховой области (рис.9).

Больным IV клинической группы во всех 8 случаях, из-за отсутствия здоровой кожи по соседству с обширными рубцами, произведено перемещение окологлопаточного кожно-фасциального лоскута по разработанной нами методике [8].

Клиническое наблюдение. Больная З., 18 лет, поступила с обширными послеожоговыми стягивающими рубцами передней и боковых поверхностей шеи, передней поверхности грудной клетки и живота. Ожог получила в результате воспламенения одежды. После заживления ожоговых ран больная неоднократно оперирована в других клиниках с целью устранения контрактуры шеи. В связи с отсутствием здоровой кожи по соседству с рубцами, выполнено перемещение окологлопаточного несвободного лоскута на огибающей лопатки артерии и вены (рис.10).

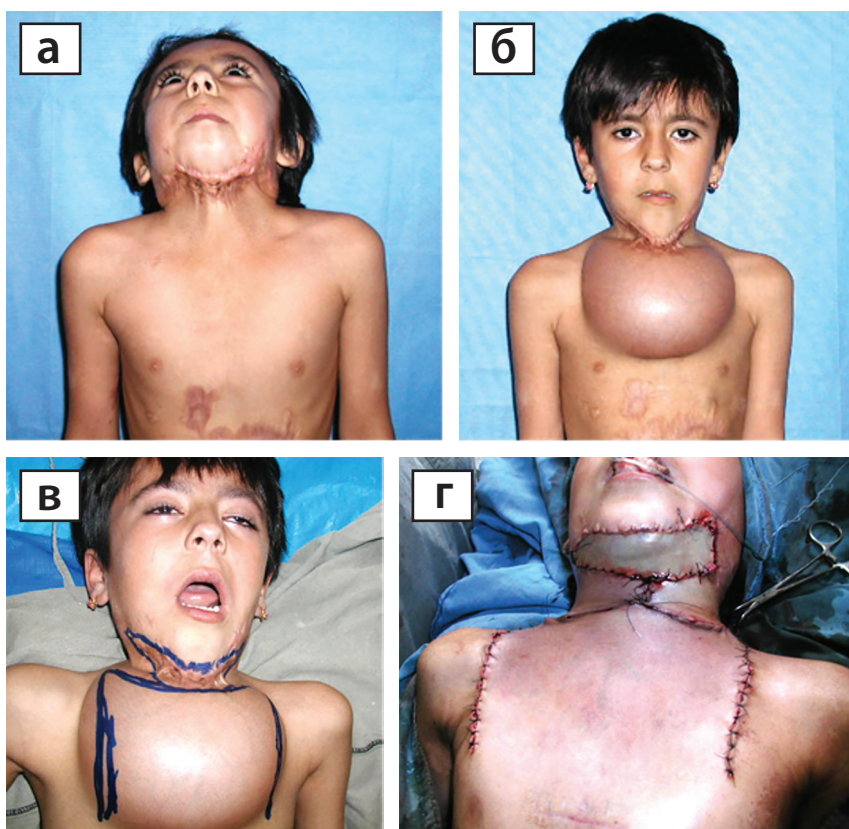


РИС. 8. ИСПОЛЬЗОВАНИЕ ЭКСПАНДЕРНОЙ ДЕРМОТЕНЗИИ В СОЧЕТАНИИ С КОЖНОЙ ПЛАСТИКОЙ:
А – ВИД РУБЦОВОЙ КОНТРАКТУРЫ ШЕИ; Б – ЭТАП ЗАПОЛНЕНИЯ ЭКСПАНДЕРА ЗАВЕРШЁН; В – СХЕМА ВЫПОЛНЕНИЯ РАЗРЕЗОВ;
Г – КОНТРАКТУРА УСТРАНЕНА С ИСПОЛЬЗОВАНИЕМ ЭКСПАНДЕРНОЙ ДЕРМОТЕНЗИИ И КОЖНЫМ ТРАНСПЛАНТАТОМ

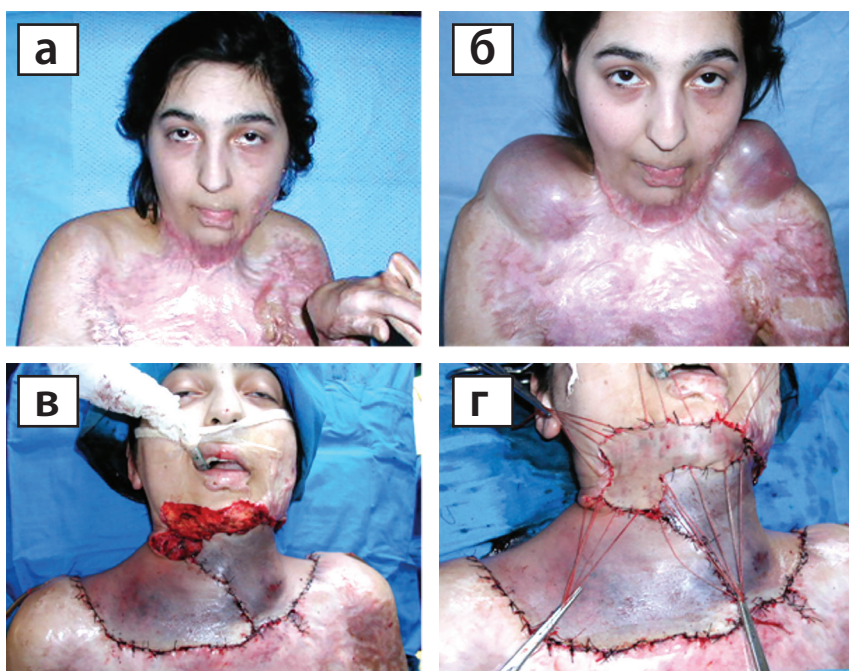


РИС. 9. УСТРАНЕНИЕ ТЯЖЁЛОЙ КОНТРАКТУРЫ ШЕИ СОЧЕТАНИЕМ ЭКСПАНДЕРНОЙ ДЕРМОТЕНЗИИ С КОЖНОЙ ПЛАСТИКОЙ:
А – КОНТРАКТУРА ШЕИ ДО ОПЕРАЦИИ; Б – ДВУМЯ ЭКСПАНДИРОВАННОЙ КОЖИ НЕБОЛЬШОЙ УЧАСТОК ОСТАЛСЯ ОТКРЫТЫМ;
В – ПОСЛЕ УСТРАНЕНИЯ КОНТРАКТУРЫ И ИСПОЛЬЗОВАНИЯ ЭКСПАНДИРОВАННОЙ КОЖИ НЕБОЛЬШОЙ УЧАСТОК ОСТАЛСЯ ОТКРЫТЫМ;
Г – ОСТАВШИЙСЯ ДЕФЕКТ УКРЫТ ПОЛНОСЛОЙНЫМ КОЖНЫМ ТРАНСПЛАНТАТОМ

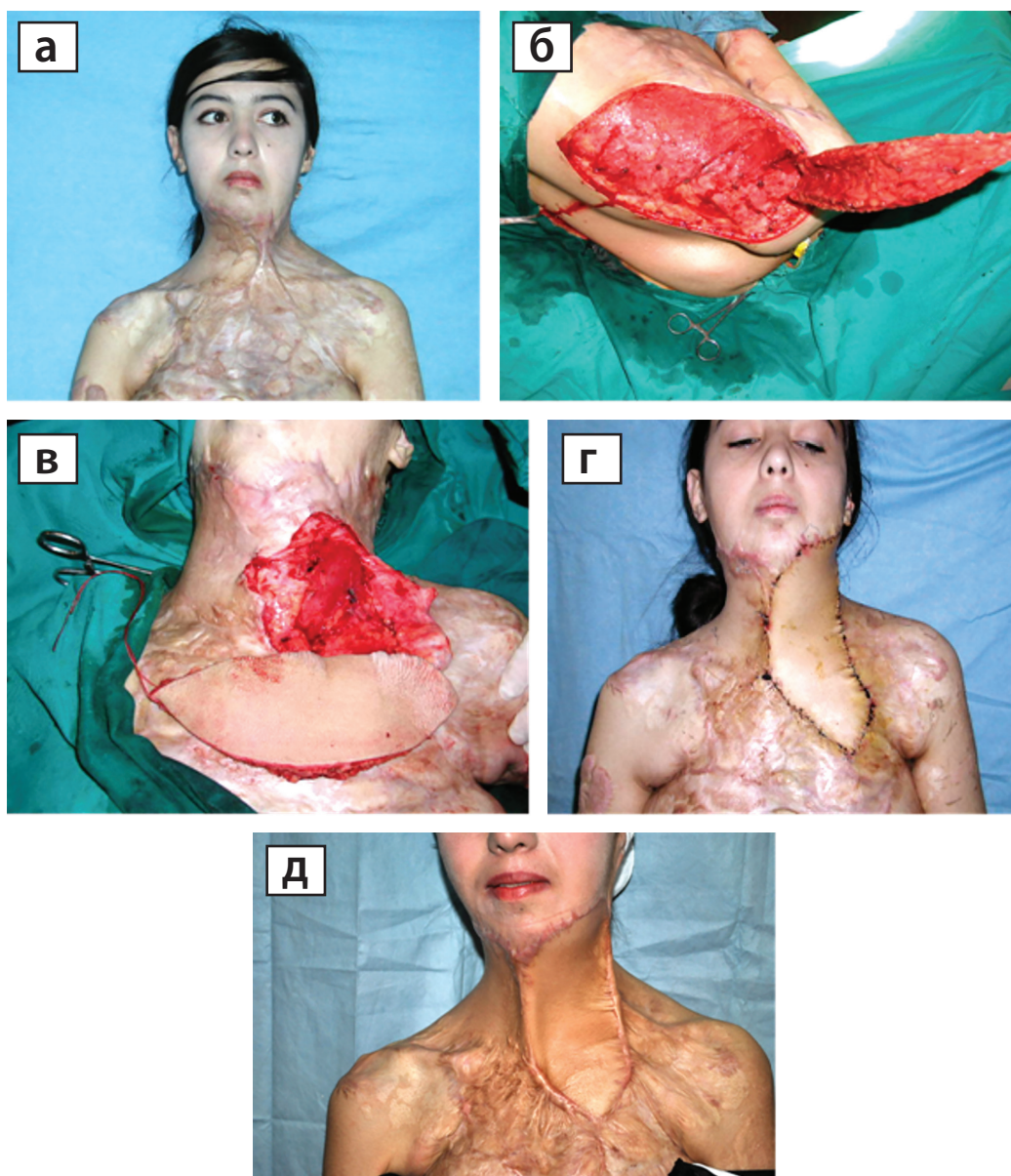


РИС. 10. ОКОЛОЛОПАТОЧНЫЙ НЕСВОБОДНЫЙ ЛОСКУТ ДЛЯ УСТРАНЕНИЯ КОНТРАКТУРЫ ШЕИ: А – КОНТРАКТУРА ШЕИ С ОБШИРНЫМИ ПОСЛЕОЖГОВЫМИ РУБЦАМИ ШЕИ И ГРУДНОЙ КЛЕТКИ; Б – ВЫКРОЕН КОЖНО-ФАССИАЛЬНЫЙ ЛОСКУТ ИЗ ЛЕВОЙ ОКОЛОЛОПАТОЧНОЙ ОБЛАСТИ; В – ЛОСКУТ НА СОСУДИСТОЙ НОЖКЕ ПЕРЕМЕЩЁН НА ДЕФЕКТ ПЕРЕДНЕЙ ПОВЕРХНОСТИ ШЕИ; Г – БЛИЖАЙШИЙ ПОСЛЕОПЕРАЦИОННЫЙ ПЕРИОД; Д – ОТДАЛЁННЫЙ РЕЗУЛЬТАТ ЧЕРЕЗ 6 МЕСЯЦЕВ

Указанный лоскут можно выкраивать значительной площади и им замещать достаточно большую площадь рубцово-изменённой кожи. Подробное описание техники операции этим способом приведено в опубликованной статье У.А. Курбанова с соавт. «Новый способ хирургического лечения послеожоговых рубцовых деформаций и контрактур шеи» [5].

Клинический случай. Больная Б., 7 лет, поступила с обширными послеожоговыми стягивающими рубцами передней поверхности шеи, грудной клетки и подмышечных областей. Подбородок практически припаян к грудной клетке. Ожог получила от сгорания одежды. Из-за отсутствия здоровой кожи по соседству со стягивающими рубцами девочке произведено перемещение ококолопаточного лоскута размерами 25x8 см, что позволило полностью устранить контрактуру шеи и освободить разгибание головы (рис. 11).

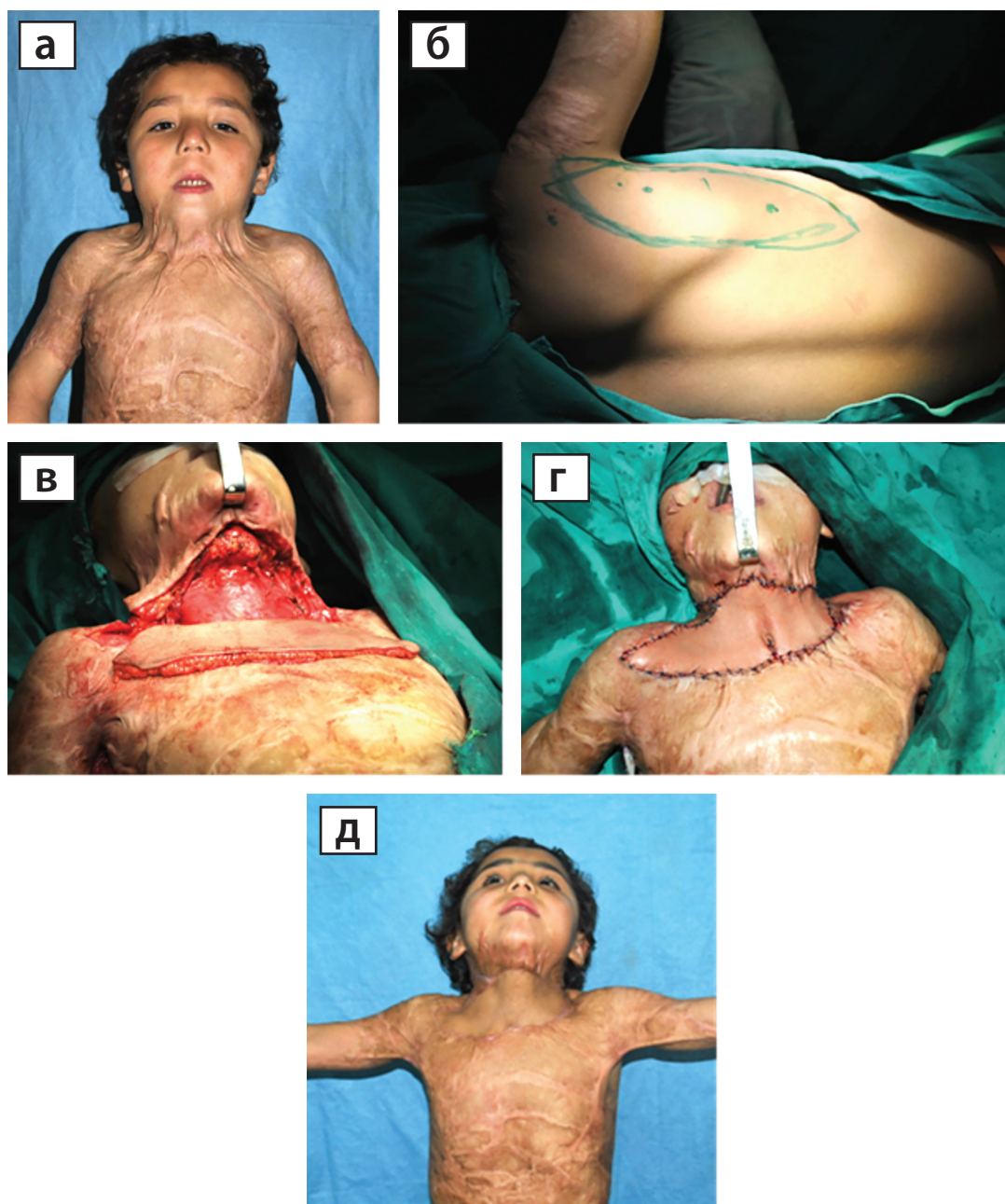


РИС. 11. ИСПОЛЬЗОВАНИЕ ШИРОКОГО НЕСВОБОДНОГО ОКОЛОЛОПАТОЧНОГО ЛОСКУТА ПРИ УСТРАНЕНИИ ТЯЖЁЛЫХ КОНТРАКТУР ШЕИ: А – ТЯЖЁЛАЯ ПОСЛЕОЖОГОВАЯ КОНТРАКТУРА ШЕИ С ОБШИРНЫМИ РУБЦАМИ ШЕИ И ГРУДНОЙ КЛЕТКИ; Б – СХЕМА КОЖНО-ФАЦИАЛЬНОГО ЛОСКУТА ИЗ ПРАВОЙ ОКОЛОЛОПАТОЧНОЙ ОБЛАСТИ; В – ПЕРЕМЕЩЁННЫЙ ЛОСКУТ НА ПЕРЕДНЮЮ ПОВЕРХНОСТЬ ШЕИ И ГРУДНОЙ КЛЕТКИ; Г – ВИД ЛОСКУТА ПОСЛЕ ЗАВЕРШЕНИЯ ОПЕРАЦИИ; Д – ОТДАЛЁННЫЙ РЕЗУЛЬТАТ ЧЕРЕЗ ГОД



4. Сарыгин П.В. Местно-пластические операции в лечении послеожоговых рубцовых деформаций и контрактур шеи // П.В. Сарыгин, В.Ю. Мороз, А.А. Юденич / Хирургия. - 2005. - № 10. - С. 35-39.
5. Курбанов У.А. Новый способ хирургического лечения послеожоговых рубцовых деформаций и контрактур шеи / У.А. Курбанов, А.А. Давлатов, Дж.Д. Джононов, С.М. Джанобилова // Вестник Авиценны. - 2011. - № 3. - С. 7-14
6. Лимберг А.А. Планирование местно-пластических операций на поверхности тела. Руководство для хирургов Л.: Медгиз. - 1963. - 595 с.
7. Kraus A. Mentosternal Contracture Treated With an Occipito-Scapular Flap in a 5-year-old Boy: A Case Report / A. Kraus, H.-E. Schaller, H.-O. Rennekampff // J. ePlasty ISSN: 1937-5719. – Volume: 8E-location ID: e13.
8. Патент на изобретение № TJ 534 от 15.11.2012г. Способ несвободного перемещения окологлопаточногo лоскута на переднюю поверхность шеи и грудной клетки / Курбанов У.А., Давлатов А.А., Джанобилова С.М., Джононов Д.Д., Мухаммадно-сир С. Дата подачи заявки 1.12.2010г.

Summary

Surgical treatment of post-burn scar contracture of the neck

U.A. Kurbanov, A.A. Davlatov, S.M. Janobilova, J.D. Jononov, Sh.I. Kholov

Chair of Surgical Diseases № 2 Avicenna TSMU;

Republican Scientific Center of Cardiovascular Surgery

The results of 10-year-old author's own experience on surgical treatment of post-burn scar contractures of the neck were shown in article. These contractions are divided into 4 clinical variants. According to these variants surgical tactic is proposed. To eliminate the variant I modified methods Z-plasty used, II variant – regional flaps and locally plastic surgery, III variant – expander dermotension and IV variant – non-free parascapular skin-fascial flap. Long-term results were observed in 46 patients. In almost all cases good functional and aesthetic results are obtained. Only in one case constricting scar along the contour of displaced flap is corrected by modified Z-plasty method.

Key words: burn the neck, skin and fascial flaps, local plastic surgery, skin plasty, expander dermotension

АДРЕС ДЛЯ КОРРЕСПОНДЕНЦИИ:

Курбанов Убайдулло Абдуллоевич – профессор
кафедры хирургических болезней № 2 ТГМУ;
Таджикистан, Душанбе, пр. Рудаки, 139
E-mail: kurbonovua@mail.ru