



Реконструктивно-восстановительные операции у детей с мега-долихо-уретерогидронефрозом при дистопии устьев мочеточников в дивертикул мочевого пузыря

Ф.Х. Сафедов, А.А. Азизов

Кафедра детской хирургии ТГМУ им. Абуали ибни Сино

Характерной особенностью операции неоцистоуретероанастомоз с аутоуретероуретеродубликатурой дистального сегмента мочеточника при дистопии устьев мочеточника в дивертикул мочевого пузыря, осложнённого мега-долихо-уретерогидронефрозом, является достаточно широкий доступ, бережное обращение с тканями при мобилизации мочевого пузыря и мочеточника, проведение подготовленного дистального отдела мочеточника в демукозирванный дивертикулярно изменённый пузырный сегмент мочеточника, с моделированием его на расстояние 3-4 см, выполняющий функции антирефлюксного жома, реиннервацией и реваскуляризацией мочеточника. В результате проведённых операций количество осложнений снизилось с 20% до 2%.

Ключевые слова: дивертикул мочевого пузыря, дистопия мочеточников, мега-долихо-уретерогидронефроз, аутоуретероуретеродубликатура

Актуальность. Дивертикул мочевого пузыря относится к редким аномалиям и представляет из себя мешковидное выпячивание стенки мочевого пузыря различной величины и локализации. Стенка дивертикула содержит те же слои, что и стенка мочевого пузыря [1].

Существующие многочисленные способы реконструктивно-восстановительных операций при аномалиях развития мочевого пузыря и мочеточников [1-5] нуждаются в усовершенствовании с целью полного восстановления уродинамики. Известно, что причинами развития дисплазии и дивертикула мочевого пузыря у детей являются нарушения структуры мышечного аппарата мочевого пузыря и пузырного сегмента, отсутствие или уменьшение нервных волокон, которые приводят к функциональной атонии сегмента, следствием чего и является нарушение транспорта мочи из мочеточника в мочевой пузырь. Общепринятым методом коррекции этой патологии является операция – резекция терминального отдела мочеточника, его моделирование и неоимплантация в мочевой пузырь по антирефлюксной методике [1-9].

Наряду с ростом сложных сочетанных вариантов аномалии развития – мега-долихо-уретерогидронефроза, особую актуальность приобретает сочетание мега-долихо-уретера с дистопией дистального конца дисплазированного мочеточника в дивертикулы

мочевого пузыря. Названная сложная форма аномалии недостаточно изучена и нуждается в разработке и усовершенствовании.

Цель исследования: улучшение результата реконструктивно-восстановительных операций при дивертикулах мочевого пузыря с дистопией пузырного сегмента мочеточника в мочевом пузыре.

Материал и методы. В клинике детской хирургии ТГМУ с 1999 по 2012 гг. наблюдались 11 больных с мега-долихо-уретерогидронефрозом, дивертикулярный вариант дисплазии мочевого пузыря и дистопии пузырных сегментов мочеточников в дивертикул. Из них 1 (9,1%) девочка и 10 (90,9%) мальчиков.

6 (54,54%) пациентов были в возрасте до 3-х лет, 4 (36,36%) – от 4 до 8 – лет и 1 (9,1%) больной был в возрасте 12 лет.

Диагноз верифицирован на основании сбора анамнеза, клинико-лабораторных, ультразвуковых, рентгенологических (экскреторная урография, цистография), доплерографических и компьютерно-томографических исследований.

Особое внимание было уделено наличию анатомических, структурных и морфофункциональных изменений как причин нарушения уродинамики.

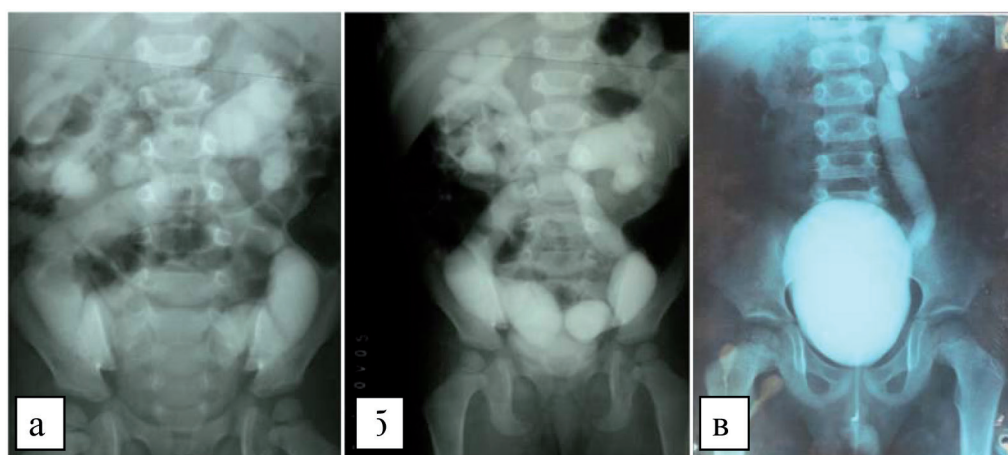


РИС. 1. ЭКСКРЕТОРНАЯ УРОГРАФИЯ (ЭУ) БОЛЬНЫХ С ДИСПЛАЗИЕЙ ПУЗЫРНЫХ СЕГМЕНТОВ МОЧЕТОЧНИКОВ И ШЕЕЧНО-ТРИГОНАЛЬНОЙ ЗОНЫ ДО ОПЕРАЦИИ: А - ЭУ НА 60 МИНУТ, БОЛЬНОЙ Х.Х., 4 Г.; Б - ЭУ НА 90 МИНУТ, БОЛЬНОЙ Х.Х., 4 Г.; В - ЭУ НА 60 МИНУТ, БОЛЬНОЙ Ю.С., 5 ЛЕТ

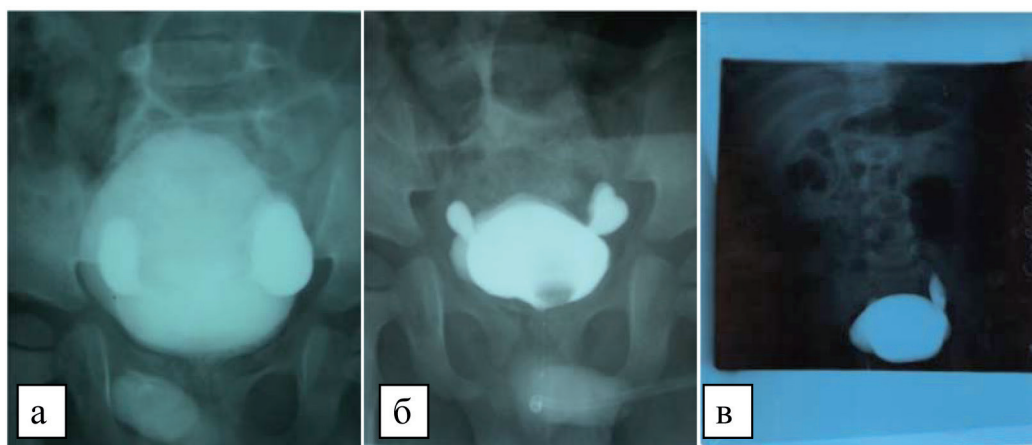


РИС. 2. ЦИСТОГРАФИЯ БОЛЬНЫХ С ДИВЕРТИКУЛОМ МОЧЕВОГО ПУЗЫРЯ ДО ОПЕРАЦИИ: А - ЦИСТОГРАММА, БОЛЬНОЙ Х.Х., 4 Г.; Б - ЦИСТОГРАММА, БОЛЬНОЙ С.Ё., 3 Г.; В - ЦИСТОГРАММА, БОЛЬНОЙ Ю.С., 5 ЛЕТ

При УЗИ было выявлено двустороннее расширение и деформация всех групп чашечно-лоханочной системы, истончение паренхимы почки до 0,3-0,4 см, уретерогидронефроз IV-V степени. На доплерографии сосудов почки кровотоков с обеих сторон – застойный, P_i – повышена, отмечается нарушение S/D.

На экскреторной урографии определяется множество коленообразных изгибов мочеточников с нарушением уродинамики, отсутствует появление контраста в мочевом пузыре, на урограммах видно расширение чашечно-лоханочных систем, а также истончение паренхимы почки (рис. 1 а-в).

На цистограмме контуры мочевого пузыря неровные, определяется пузырно-мочеточниковый рефлюкс (рис. 2 а-в). Одновременно было исследовано состояние гомеостаза (кислотно-щелочное состояние, водно-электролитный баланс), креатинин

крови и мочи, фильтрация, реабсорбция и суточный диурез, иммунный статус (клеточный и гуморальный), а также степень интоксикации организма, молекулы средней массы (МСМ) и лейкоцитарный индекс интоксикации.

Результаты и их обсуждение. По поводу названных аномалий оперированы 11 больных, им было произведено 18 реконструктивно-восстановительных операций. Этапы реконструктивно-восстановительных операции неоцистоуретероанастомоза с аутоуретероуретеродубликатурой при дивертикуле мочевого пузыря с дистопией устьев мочеточников в дивертикул представлены на рисунке 3.

При двустороннем дивертикуле мочевого пузыря с дистопией устья мочеточников в дивертикул с мегадолихо-уретером (а), в первую очередь, освобождаем резко расширенный и удлинённый мочеточник

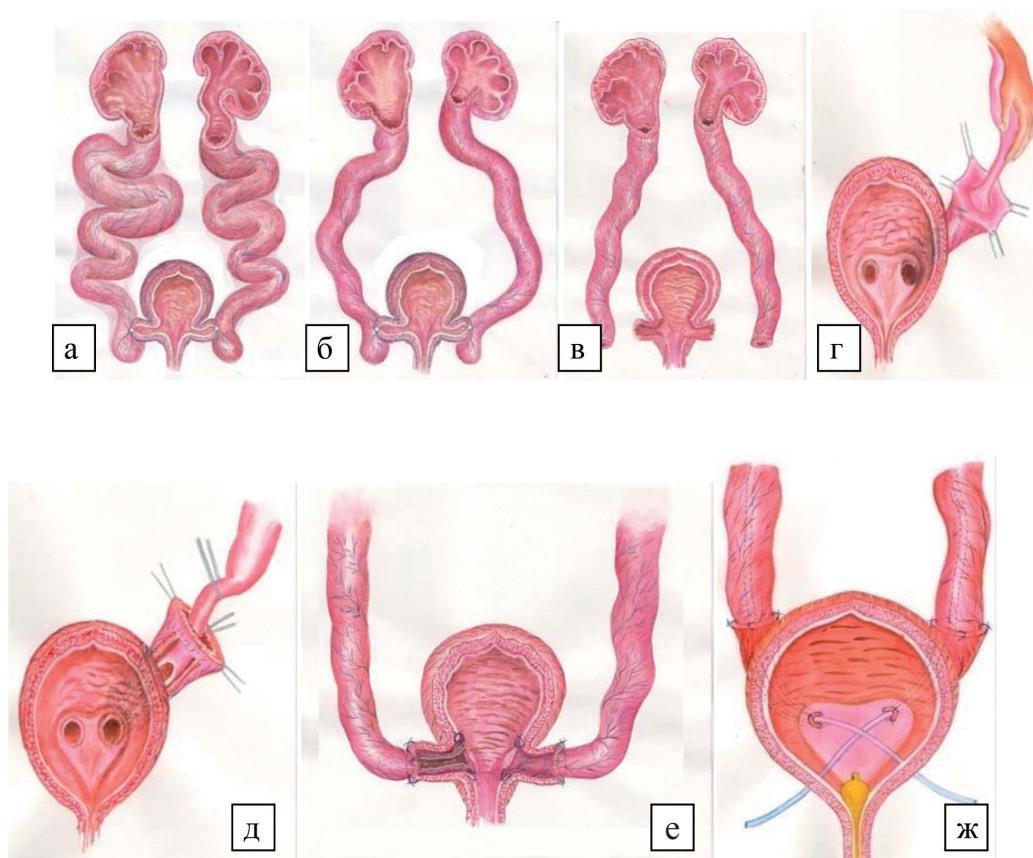


РИС. 3. ЭТАПЫ РЕКОНСТРУКТИВНО-ВОССТАНОВИТЕЛЬНЫХ ОПЕРАЦИИ НЕОЦИСТОУРЕТЕРОАНОСТОМОЗА С АУТОУРЕТЕРОУРЕТЕРОДУПЛИКАТУРОЙ ПРИ ДИВЕРТИКУЛЕ МОЧЕВОГО ПУЗЫРЯ С ДИСТОПИЕЙ УСТЬЕВ МОЧЕТОЧНИКОВ В ДИВЕРТИКУЛ (А – Ж, ОБЪЯСНЕНИЕ В ТЕКСТЕ)

с множеством коленообразных изгибов (б), затем измеряя намеченную длину дисплазированной части мочеточника, найдя устье мочеточника, одновременно, наряду с резекцией дисплазированной зоны, производим резекцию расширенной, изменённой, удлинённой части мочеточника (в). После цистотомии, сохраняя мышечный слой, производим демуказацию дивертикула по принципу Соаве (г,д). Дистальную часть мочеточника проводим через демуказированную дивертикулярную часть и накладываем неоцистоуретероанастомоз (е). С целью отведения мочи, мочеточник и почки интубируются через вновь созданные устья, на 10 - 12 сутки (ж).

Неоимплантированный сегмент мочеточника и проведённый в просвет демуказированной части на расстоянии 3-4см, таким образом, приобретает двойную стенку (аутоуретероуретеродупликацию), обеспечивая реиннервацию и реваскуляризацию пузырного сегмента мочеточника, тем самым улучшается функциональная способность данного сегмента и антирефлюксная защита.

По предложенному нами способу оперированы 11 детей в возрасте от 2 до 14 лет по поводу дивертикула мочевого пузыря с мега-долихо-уретерогидронефрозом при дистопии устьев мочеточников в дивертикулы мочевого пузыря. Всем пациентам выполнена одномоментная радикальная операция. С 2-х сторон оперированы 7 больных, с одной стороны – 4. Ближайшие результаты после операции хорошие у всех детей.

Критериями хорошего результата мы считаем: отсутствие жалоб, нормализация состояния гомеостаза и лабораторных показателей; на экскреторных урограммах и УЗИ – восстановление функции почек и сокращение мочеточников и чашечно-лоханочной системы (ЧЛС).

При УЗИ через 3 года, справа выявлена пиелоэктазия, слева – в пределах нормы (рис.4 а,б).

На доплерографии сосудов почки кровотоков с обеих сторон объединён, кровообращение восстановлено (рис. 5 а, б).

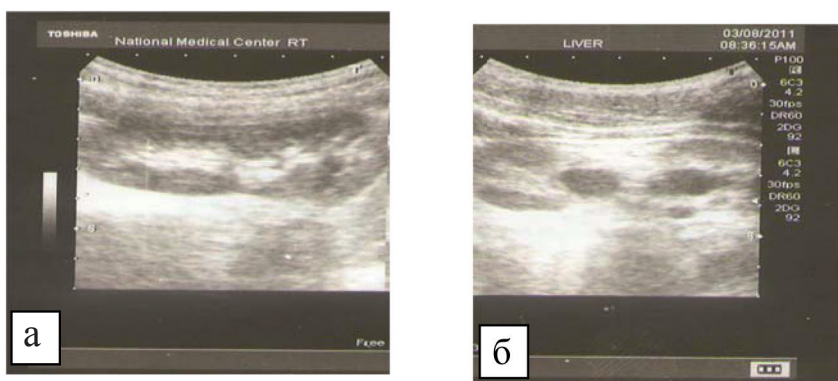


РИС. 4. КОНТРОЛЬНЫЕ УЗИ ПОЧКИ БОЛЬНОГО Х.Х., 7 Л., ЧЕРЕЗ 3 ГОДА ПОСЛЕ ОПЕРАЦИИ В ОТДАЛЁННОМ ПЕРИОДЕ:
 А - ЛЕВАЯ ПОЧКА; Б - ПРАВАЯ ПОЧКА

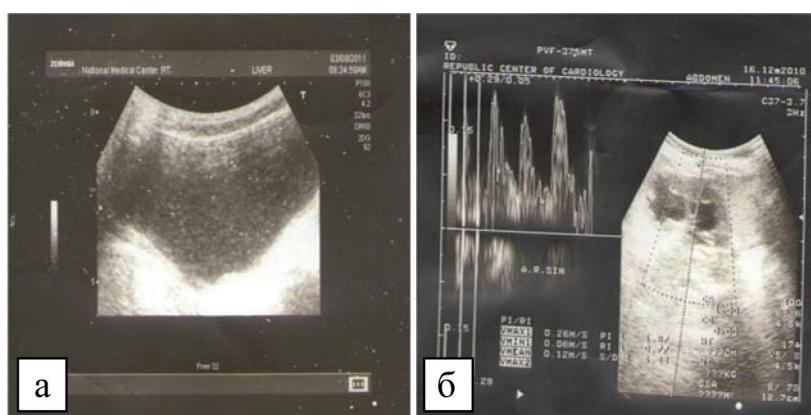


РИС. 5. КОНТРОЛЬНЫЕ УЗИ МОЧЕВОГО ПУЗЫРЯ И ДОППЛЕРОГРАФИЯ ПОЧКИ (БОЛЬНОГО Х.Х., 7Л.) ЧЕРЕЗ 3 ГОДА ПОСЛЕ ОПЕРАЦИИ: А - УЗИ МОЧЕВОГО ПУЗЫРЯ; Б - ДОППЛЕРОГРАФИЯ ПОЧКИ

При контрольном рентгенологическом исследовании, на внутривенной урографии, через 3 года после операции, на 10 и 30 минуте определяется хорошая выделительная функция почек, чашечно-лоханочные системы с обеих сторон и проходимость мочеточников восстановлены, также определяется сокращение чашечно-лоханочных систем. Толщина паренхимы до операции 0,6 см, через 3 года – 1,0 см. На цистограммах, контуры мочевого пузыря ровные, нет рефлюкса (рис. 6 а-д).

Клинический пример. Ребёнок Х-ва, 2 года, поступила в клинику детской хирургии 23.06.2008г. в крайне тяжёлом состоянии свираженной отёчностью, бледностью, одышкой. Сознание ясное, отмечается рвота. При аускультации – дыхание частое, жёсткое, тоны сердца учащённые.

Объективно живот умеренно вздут, печень на 2,5 см выступает из-под рёберной дуги, область почек без видимых изменений, симптом Пастернацкого с обеих сторон положительный, пальпаторно обе почки увеличены. Моча выпущена катетером, мутная.

В анализах мочи лейкоциты сплошь в поле зрения, белок – 0,132%. Удельный вес мочи 1006-1008. В анализах крови – анемия: эритроциты – 3,0 млн., лейкоцитоз – 11,9 тыс., СОЭ – 24 мм/час, в биохимическом анализе: билирубин – 25мкмоль/л, проба Тимол-Верональовая – 5,2 Ед, АсАТ – 0,90, АлАТ – 1.3, мочевины – 13 ммоль/л, креатинин – 2,3 мг/%. На экскреторной урографии – функция почек резко замедленна, контраст появляется на 40 минуте, тугое заполнение через 3 часа, определяется резкое расширение ЧЛС и мочеточников до 2,5-3,0см, с пятью коленообразными изгибами и сужение пузырных сегментов мочеточников (рис. 1 а-в). На УЗИ определяется расширение пузырного сегмента мочеточника справа до 21 мм, слева – 19 мм, дисплазия пузырных сегментов обоих мочеточников с мега-долихо-уретером. На цистограмме – контуры мочевого пузыря неровные, дивертикул мочевого пузыря, отмечается пузырно-мочеточниковый рефлюкс (рис. 2 а-в).

Диагноз: дистопия устьев мочеточников в дивертикулы мочевого пузыря с мега-долихо-уретером IV-V, хронический пиелонефрит II-IIIст., хроническая почечная недостаточность III-IV.

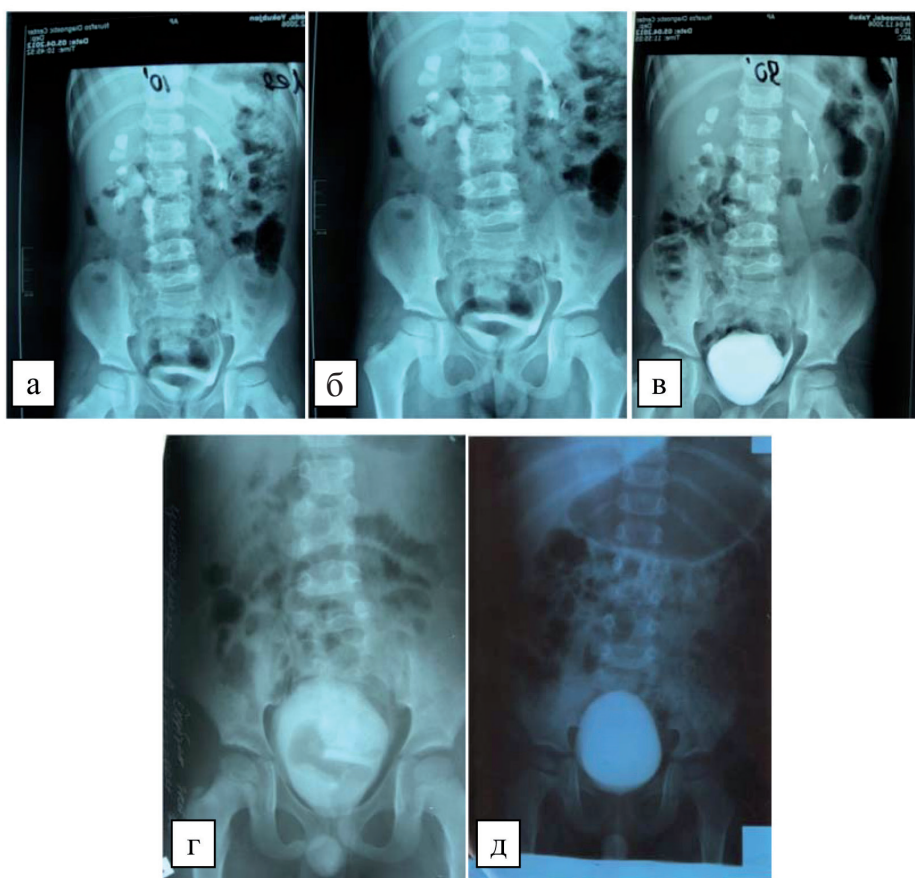


РИС. 6. КОНТРОЛЬНОЕ РЕНТГЕНОЛОГИЧЕСКОЕ ИССЛЕДОВАНИЕ (БОЛЬНОГО Х.Х., 7Л.) В ОТДАЛЁННЫЕ СРОКИ ЧЕРЕЗ 3 ГОДА ПОСЛЕ ОПЕРАЦИИ: А - Э/У НА 10 МИНУТ; Б - Э/У НА 40 МИНУТ; В - Э/У НА 90 МИНУТ; Г - ЦИСТОГРАММА ЧЕРЕЗ 3 ГОДА; Д - ЦИСТОГРАММА ЧЕРЕЗ 5 ЛЕТ

Предоперационная подготовка проводилась в течение 21 дня, до улучшения показателей гомеостаза.

14.07.08г. ей была произведена операция – резекция дивертикула мочевого пузыря с дистальной дисплазией пузырного сегмента мочеточника с обеих сторон, неоцистоуретероанастомоз с аутоуретероуретеродубликатурой по разработанному способу, с дренированием почек через вновь созданные устья мочеточников и выведение катетеров на переднюю брюшную стенку.

Послеоперационный период протекал гладко, гемо- и уродинамические показатели нормализовались. Дренажные трубки удалены на 10-й день после операции. Заживление операционной раны первичным натяжением. Швы сняты на 10-11 сутки. Катетер из мочевого пузыря удалён на 15 сутки после операции. Мочеиспускание свободное. Больная выписана домой. Рекомендовано явиться на контроль через 3 месяца.

Контрольное исследование через 3 месяца – жалоб нет, аппетит хороший, ребёнок активный. Со стороны анализов мочи: белок 0,066%, лейкоциты – 12-15 в

поле зрения. В общем анализе крови: эритроциты– 3,6 млн., лейкоцит– 9,2 тыс., СОЭ – 23 мм/час, биохимия крови без патологии. На УЗИ – ЧЛС несколько сократилась, паренхима почек остаётся истончённой. Мочеиспускание свободное, безболезненное. На цистограмме рефлюкса нет.

Послеоперационные ближайшие клинические, лабораторные, эхографические, рентгенологические исследования и данные приведённого примера подтверждают целесообразность предложенного нами метода хирургической коррекции диспластических изменений нижних сегментов мочеточников и мочевого пузыря.

Таким образом, формируется двойной слой нижней трети мочеточника, выполняющий антирефлюксную функцию. Этим способом прооперированы 11 детей, им произведено 18 операций. Послеоперационный период протекал без осложнений.

Предложенный нами способ можно использовать только в условиях клинической базы, где имеются подготовленные детские урологи.



ЛИТЕРАТУРА

1. Лопаткин Н.А. Аномалии мочеполовой системы/ Н.А. Лопаткин, А.В. Люлько. – Киев «Здоровья». – 1987. –217 с.
2. Пугачёв А.Г. Детская урология/ А.Г. Пугачёв. Руководство для врачей. –М.,–ГЭОТАР – Медиа. – 2009.–377 с.
3. Азизов А.А. Детская урология / А.А.Азизов, Б.А.Азизов. Руководство. – 2000.– 144 с.
4. Хинман Ф. Оперативная урология / Ф.Хинман. Пер. с англ. – М.: ГЭОТАР–МЕД, 2001. –873 с.
5. Терещенко А.В. Хирургия пороков развития мочеточников у детей /А.В. Терещенко. – Киев «Здоровья». – 1981. – 174 с.
6. Ерохин А.П. Осложнения при оперативном лечении мегауретера у детей / А.П.Ерохин, О.В.Благовещенская, С.Л.Коварский // Урология и нефрология. – 1923. –№1. – С. 27-30
7. Сафедов Ф.Х. Оптимизация способов деривации мочи при аномалиях развития мочевыделительной системы у детей / Ф.Х. Сафедов, А.А. Азизов [и др.] // Вестник Авиценны. – 2010. – № 4. – С. 52-56
8. Stehr M. Management of primary obstructed megaureter (POM) and indication for operative / M.Stehr [et al.] // J. Pediatr. Surg. – Munich, 2002. V. 12. – №1. – P. 203
9. Campbell–Walsh. – Urology. International edition / Campbell –Walsh. –Volume 4. 2007. – С. 3443– 3446

Summary

Reconstructive surgery in children with mega-dolicho-ureterohydronephrosis in ureteric ostium dystopia into urinary bladder diverticula

F.H. Safedov, A.A. Azizov

Chair of Pediatric Surgery Avicenna TSMU

A characteristic features of operation neocystoureteroanastomosis with autoureteroureteroduplication of distal ureteral segment in case of ureteric ostium dystopia into bladder diverticulum, complicated by mega-dolicho-ureterohydronephrosis are wide access, gentle handling with tissues in mobilization of bladder and urethra, conduction of prepared distal ureter into demucosated diverticular modified cystic segment of ureter with its modeling on a 3-4cm distance, acting as antireflux sphincter, as well as reinnervation and revascularisation of ureter. Performed operations allowed decreasing the complication rate from 20% to 2%.

Key words: diverticulum of the bladder, ureter dystopia, mega-dolicho ureterohydronephrosis, autoureteroureteroduplication

АДРЕС ДЛЯ КОРРЕСПОНДЕНЦИИ:

Сафедов Фахриддин Холниёзович – ассистент кафедры детской хирургии ТГМУ; Таджикистан, г. Душанбе, пр. И. Сомони, 59
E-mail: fsafedov@mail.ru