



Гастрэктомия при желудочных кровотечениях

К.М. Курбонов, И.И. Хайдаров

Кафедра хирургических болезней №1 ТГМУ им. Абуали ибни Сино

В настоящей работе представлены результаты 17 гастрэктомий (за последние 15 лет) по поводу острых желудочных кровотечений. Для улучшения непосредственных функциональных результатов лечения больных, а также для снижения частоты послеоперационных гнойно-септических осложнений, уменьшения выключения большого участка тонкой кишки, в клинике была разработана методика гастрэктомии. Указанным способом были прооперированы 5 (29,5%) больных, с благоприятным результатом.

Формирование эзофагоэноанастомоза по разработанной методике позволяет эффективно снизить интрадуоденальное давление и частоту риска развития несостоятельности эзофагоэноанастомоза и тем самым улучшает непосредственные результаты лечения больных с кровоточащим раком желудка.

Ключевые слова: рак желудка, кровоточащий рак желудка, гастрэктомия, желудочное кровотечение

Актуальность. Несмотря на значительный прогресс в диагностике и лечении хирургических заболеваний желудка, до настоящего времени всё ещё наблюдаются их осложнённые формы, требующие неотложных оперативных вмешательств [1-3]. Среди них, наиболее тяжёлыми и угрожающими жизни больных являются острые желудочные кровотечения (ОЖК), которые нередко требуют выполнения гастрэктомии [2,3]. Гастрэктомия – чрезвычайно сложное и опасное оперативное вмешательство, которая даже в плановой хирургии сопровождается большим количеством послеоперационных осложнений и летальностью, достигающих 20%. Развитие анестезиологии и реаниматологии, совершенствование методики гастрэктомии в последние годы позволили в ряде случаев значительно снизить частоту послеоперационных осложнений и летальность до 2,5-5% [1,3].

Следует отметить, что в ургентной хирургии, гастрэктомия является срочным и одновременно вынужденным оперативным вмешательством, к которому большинство хирургов относятся крайне сдержанно, из-за его высокого риска у неподготовленных больных. В литературе приводятся крайне скудные и немногочисленные сообщения о выполнении гастрэктомии в неотложном порядке [1,2].

Цель исследования – улучшение непосредственных результатов хирургического лечения больных с острыми желудочными кровотечениями.

Материал и методы. За последние 15 лет в клинике хирургических болезней №1 ТГМУ гастрэктомия по

поводу ОЖК была выполнена 17 больным. Среди них было 12 (70,5%) мужчин и 5 (29,5%) женщин. Возраст больных варьировал от 39 до 72 лет. Характер заболеваний, по поводу которых была выполнена гастрэктомия, отражён в таблице 1.

Как видно из представленной таблицы, в 5 наблюдениях причиной ОЖК являлась гигантская каллёзная язва кардиального отдела желудка, в 4 – малигнизация язвы в субкардии, в 4 – язвенно-инфильтративная форма рака тела желудка, в 2 случаях язвенно-инфильтративная форма рака желудка проросла в головку поджелудочной железы и ещё в 2 случаях – в брыжейку поперечно-ободочной кишки.

Для диагностики причин ОЖК всем больным проводили фиброгастродуоденоскопию и клинико-лабораторные исследования показателей красной крови.

Результаты и их обсуждение. При поступлении больных в клинику во всех наблюдениях (n=17) отмечали тяжёлое состояние больных, обусловленное выраженной кровопотерей. Комплексная консервативная терапия с применением компонентов крови оказалась временно эффективной у 6 больных. Неэффективными были консервативные и эндоскопические методы в 11 наблюдениях. На наш взгляд, резистентность к консервативной терапии и эндоскопическому гемостазу была обусловлена тем, что источником профузного желудочного кровотечения являлись крупные ветви левой желудочной и



ТАБЛИЦА 1. ЗАБОЛЕВАНИЯ ЖЕЛУДКА, ОСЛОЖНИВШИЕСЯ ОСТРЫМ ЖЕЛУДОЧНЫМ КРОВОТЕЧЕНИЕМ (n=17)

Название заболевания	Кол-во больных	%
Гигантская каллёзная язва кардиального отдела желудка	5	29,6
Подозрение на малигнизировавшую язву субкардиального отдела желудка	4	23,5
Язвенно-инфильтративная форма рака тела желудка	4	23,5
Язвенно-инфильтративная форма рака желудка с прорастанием в поджелудочную железу	2	11,7
Инфильтративная форма рака желудка с прорастанием в брыжейку поперечно-ободочной кишки	2	11,7
Всего	17	100

ТАБЛИЦА 2. ХАРАКТЕР ОПЕРАТИВНЫХ ВМЕШАТЕЛЬСТВ ПРИ ОСТРЫХ ЖЕЛУДОЧНЫХ КРОВОТЕЧЕНИЯХ (n=17)

Название оперативных вмешательств	Кол-во	%
Гастрэктомия по Грэхему-Петровскому	8	47,1
Гастрэктомия по усовершенствованной методике	5	29,5
Комбинированная гастрэктомия с резекцией поперечно-ободочной кишки	2	11,7
Гастрэктомия со спленэктомией и левосторонней резекцией поджелудочной железы	2	11,7
Всего	17	100

панкреато-дуоденальной артерий. Характер выполненных urgentных оперативных вмешательств приведён в таблице 2.

На высоте профузного желудочного кровотечения оперативные вмешательства произвели 11 больным из 17. При этом все они были прооперированы в первые 2-4 часа от начала профузного желудочного кровотечения, после неудавшейся попытки эндоскопического гемостаза, остальные больные (n=6) были оперированы в ближайшие 2 суток после остановленного консервативными мероприятиями кровотечения. У этих больных имелся высокий риск рецидива кровотечения или оно рецидивировало, но не было профузным. Оперативные вмешательства у этих пациентов выполняли в более спокойной обстановке, после определённой предоперационной подготовки. Следует отметить, что 3 больных были прооперированы в отсроченном порядке: двое – при установленном диагнозе аденокарциномы отказались от перевода в онкологический центр, у третьего – получен ложноотрицательный ответ гистологического исследования и интраоперационная находка раковой опухоли оказалась неожиданной.

Неотложная гастрэктомия по Грэхему-Петровскому выполнена 8 больным с ОЖК. Комбинированная гастрэктомия с резекцией брыжейки поперечно-ободочной кишки при прорастающем раке желудка выполнена 2 больным, ещё 2 пациентам – гастроспленэктомия с левосторонней резекцией поджелудочной железы.

Возможность установления морфологической структуры злокачественной опухоли во время вмешательства имелась только при отсроченных (n=6) операциях. Экспресс-биопсию производить тоже не представлялось возможным. В таких случаях вопрос об объёме операции решали на основании интраоперационной оценки локальных изменений. В послеоперационном периоде в 4 наблюдениях отмечали осложнения в виде несостоятельности пищевода-желудочного анастомоза (n=1) и несостоятельности культи двенадцатиперстной кишки (n=1), окончившимся в одном наблюдении летальным исходом. Наличие раковой опухоли в 11 наблюдениях установлено при микроскопии удалённого желудка. В двух случаях развился подпечёночный абсцесс у больных с рецидивирующими желудочными кровотечениями.

Для улучшения непосредственных функциональных результатов лечения больных, а также для снижения частоты послеоперационных гнойно-септических осложнений, уменьшения выключения большого участка тонкой кишки, в клинике была разработана методика гастрэктомии (патент ТЖ 483). При разработке этой методики мы основывались на следующих принципах: 1. Формирование эзофаго-анастомоза на длинной петле тонкой кишки сопровождается значительным повышением частоты несостоятельности культи двенадцатиперстной кишки и энтероинтестинального рефлюкса, за счёт высокого интрадуоденального давления; 2. Наблюдается значительное выключение участков тонкой

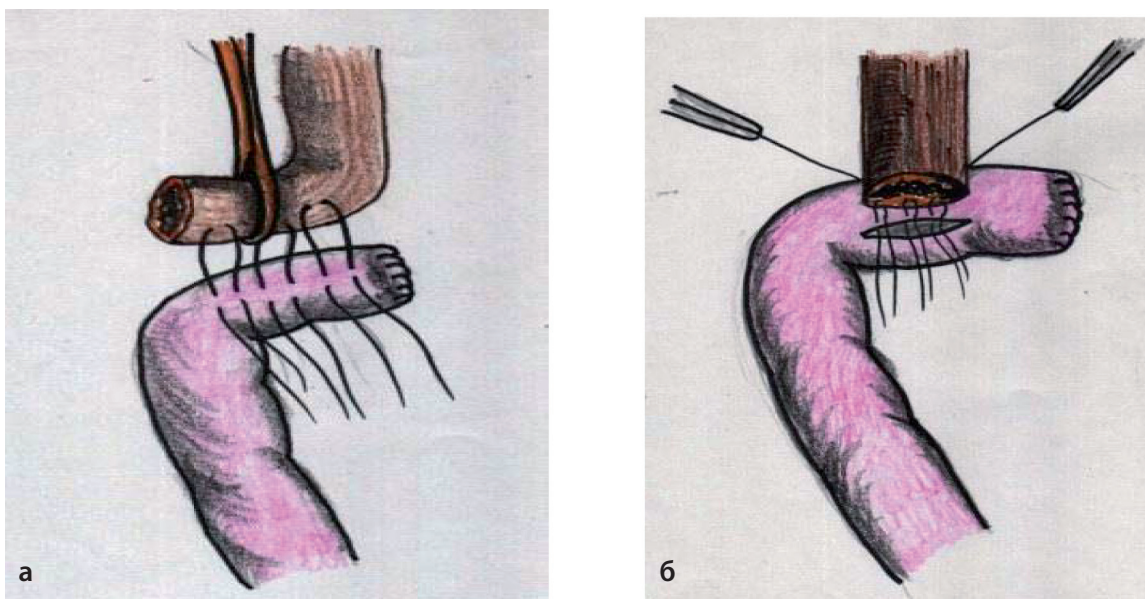


РИС.1. НАЧАЛО ФОРМИРОВАНИЯ ЭЗОФАГОЕЮНОАНАСТОМОЗА

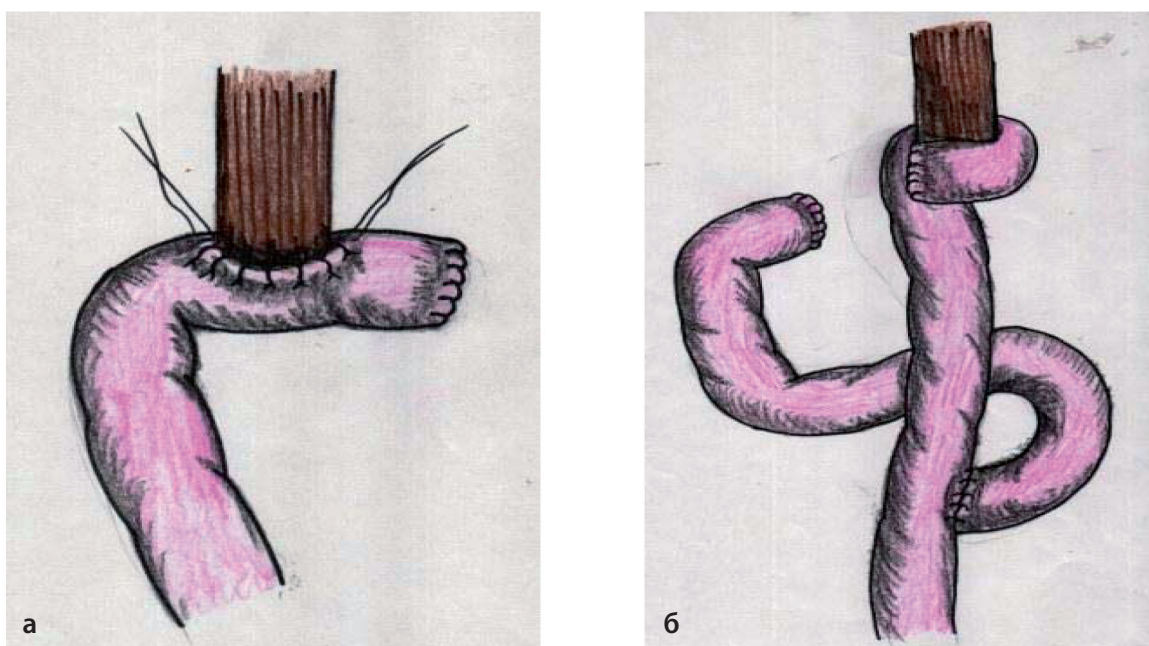


РИС. 2. ИНВАГИНАЦИЯ ПИЩЕВОДА В ПРОСВЕТ ТОНКОЙ КИШКИ (А)
 С УКРЫТИЕМ ЛИНИИ ШВОВ КОРОТКОЙ ПЕТЛЕЙ ТОНКОЙ КИШКИ (Б)

кишки при формировании эзофагоеюноанастомоза с межкишечным анастомозом становится причиной тяжёлых нарушений энтерального питания.

Согласно разработанной методике, важное значение придавали каждому этапу операции, особенно мобилизации двенадцатиперстной кишки и выделению тощей кишки в области дуоденоеюнального перехода. Для этого рассекали переходную складку брюшины с двенадцатиперстной кишки на боковую стенку живота, отделяли печёночный изгиб толстой кишки от передней полуокружности двенадцатиперстной

кишки, смещали панкреатодуоденальный комплекс от нижней полой вены, сосудов брыжейки поперечно-ободочной кишки и аорты. Дополнительно рассекали брюшину над элементами гепатодуоденальной связки в супродуоденальной части. В результате углы перехода верхнего горизонтального отдела двенадцатиперстной кишки в нисходящий и нисходящего в нижний горизонтальный подшиваются, что даёт возможность удлинить дуоденальную культю и выполнить надёжную её обработку. Желудок мобилизируют вместе со связками, большим и малым сальниками. Пищевод пересекают над пищеводно-желудочным



переходом не ближе 4-5 см от верхней границы опухоли, затем рассекают желудок примерно на 1 см дистальнее пилорического жома. Желудок резецируют дистально на 7-8 см ниже прощупываемой опухоли, далее формируют эзофаго-jejunoанастомоз конец в бок инвагинационным методом (рис. 1,2). В последующем производят укрытие линии анастомоза с помощью короткой приводящей петли тонкой кишки.

Формирование эзофаго-jejunoанастомоза по предложенной методике позволяет эффективно снизить интрадуоденальное давление и частоту риска развития несостоятельности эзофаго-jejunoанастомоза, а также значительного выключения участка тонкой кишки из процесса пищеварения. Указанным способом были прооперированы 5 больных, с благоприятным результатом. При гистологическом исследовании препарата по линии резекции желудка и луковицы двенадцатиперстной кишки – опухолевого роста не выявлено, осложнений и летальных исходов не было, при измерении интраеюнального давления методом открытого катетера на 3-4 и 6 сутки, повышение внутрикишечного давления не отмечали. Через две недели после операции при эзофагоэнтероскопии, в слизистой пищевода и тонкой кишки патологии не выявили. Субъективно выраженных признаков демпинг-синдрома не отмечено.

Таким образом, при патологии кардиоэзофагеальной зоны, осложнённой профузными желудочными кровотечениями, по показаниям возможно выполнение неотложных гастрэктомий.

ВЫВОДЫ

1. При кровоточащем раке желудка оперативное вмешательство должно быть направлено на устранение его источника даже при прорастании опухоли в соседние органы.
2. Гастрэктомия при кровоточащем раке желудка может быть выполнена с соблюдением всех современных онкологических принципов, в том числе и по усовершенствованной методике.

ЛИТЕРАТУРА

1. Давыдов М.И. Рак желудка: что определяет стандарты хирургического лечения / М.И.Давыдов, М.Д. Тер-Ованесов, А.Н. Адихакимов, В.А. Марчук // Практическая онкология. -2001. -№3.- С. 18-22
2. Чернявский А.А. Хирургия рака желудка и пищевода-желудочного перехода / А.А. Чернявский, Н.А. Лавров // Нижний Новгород. -2008. -359с.
3. Аксель Е.М. Злокачественные новообразования желудочно-кишечного тракта: основные статистические показатели и тенденции / Е.М. Аксель, М.И. Давыдов, Т.И. Ушаков // Современная онкология. - 2001. -Т.3. -№4. -С.141-145
4. Патент №ТJ483 Республики Таджикистан «Способ профилактики несостоятельности швов пищевода-кишечного анастомоза и культы двенадцатиперстной кишки» / К.М. Курбонов, И.И. Хайдаров, М.Г. Хомидов. -ТГМУ. -№1 100565; заявл. 24.02.2011; опублик. 28.11.2011 г.

Summary

Gastrectomy at gastric bleeding

K.M. Kurbonov, I.I. Haydarov

Chair of surgical diseases №1 Avicenna TSMU

The results of 17 gastrectomies (last 15 years) for acute gastric bleeding were presented in article. In the clinic has developed a method of gastrectomy to improve the immediate functional outcome of treatment, as well as to reduce the incidence of postoperative septic complications, reduce of excluding a large portion of the small intestine. In this way were operated 5 (29.5%) patients with favorable results.

Formation of esophago-jejunal anastomosis by the developed method can effectively reduce the intraduodenal pressure and the risk of insufficiency of anastomosis and thus improve the immediate results of treatment the patients with a bleeding gastric cancer.

Key words: stomach cancer, bleeding gastric cancer, gastrectomy, gastric bleeding

АДРЕС ДЛЯ КОРРЕСПОНДЕНЦИИ:

К.М. Курбонов – заведующий кафедрой хирургических болезней №1 ТГМУ;
Республика Таджикистан, г.Душанбе, 1 пр. Айни, 46; E-mail: murod-kurbonov@rambler.ru