

Использование рёберного аутохряща в реконструктивно-пластической хирургии

У.А. Курбанов, А.А. Давлатов, С.М. Джанобилова, И.З. Саидов, М.Н. Сарфарози

Республиканский научный центр сердечно-сосудистой хирургии,
кафедра хирургических болезней №2 ТГМУ им.Абуали ибни Сино

В работе приведён опыт использования рёберного аутохряща для устранения врождённых и приобретённых дефектов и деформаций головы и лица у 108 больных. В зависимости от формы и размеров необходимого трансплантата хрящи забирали с VI-VII или VII-VIII рёбер. Рёберные аутохрящи использовали для устранения седловидной деформации носа (48), посттравматического дефекта ушной раковины (40), микротии (17) и деформации лобной области (3). Результаты во всех случаях были позитивными. Лишь в одном случае отмечалось повреждение париетальной плевры, которое проведения дополнительных манипуляций не требовало. Ни в одном случае проблем в донорской области не отмечалось. Обобщая результаты исследования, пришли к такому заключению, что ауторёберный хрящ является наилучшим материалом для устранения деформаций носа, формирования ушной раковины и контурной пластики лицевого скелета.

Ключевые слова: рёберный аутогенный хрящ, хрящевой аутоотрансплантат из ребра

АКТУАЛЬНОСТЬ. При врождённых и приобретённых дефектах и деформациях лица нередко возникает необходимость в применении дополнительного материала для восстановления формы соответствующего участка. С этой целью на сегодняшний день используются различные виды ауто- и аллотрансплантатов. Каждая из разновидностей трансплантатов имеет свои преимущества и недостатки. И тем не менее, сегодня, большинство учёных предпочтение отдают аутоотрансплантатам. В этом плане аутоотрансплантат из хряща рёберной дуги всё чаще используется при ринопластике, отоπλαстике и деформации лица [1-3].

Впервые идея использования рёберного аутохряща для коррекции дефектов и деформаций лица вдохновила (осенила) в 1900 г. Mangolt. Он применил хрящевой аутоотрансплантат, взятый из ребра для коррекции носа [4-7]. Несколько позже в 1920г. о применении ауторёберного хряща для реконструкции ушной раковины впервые сообщил Gillies. На его трудах базируются сегодня общепринятые методы реконструкции ушной раковины. В 1930 году C.W. Pierce усовершенствовал метод Gillies - использование ауторёберного хряща для устранения частичного дефекта ушной раковины. F.Yong в 1944 году и L.A. Peer в 1948 году применили способ имплантации

моделированного аутологического рёберного хряща, нарезанного в виде кубиков, которые помещали в металлической формочке под кожу стенки живота, чтобы потом, вторым этапом, поместить его в подкожный карман боковой поверхности головы. Прогрессивное рассасывание хрящевого ауторансплантата через несколько месяцев подавило начальное вдохновение авторов, и метод вскоре забылся [8,9].

На сегодняшний день в попытке большего изучения свойств, достоинств и возможностей использования аллотрансплантатов при коррекции дефектов и деформаций в реконструктивной и пластической хирургии, в мировой литературе мало встречается публикаций, посвящённых применению ауторёберного хряща. Как правило, авторы ограничиваются лишь констатацией факта использования этой ткани в хирургии. При этом довольно скудно описываются и иллюстрируются модели, изготовленные из рёберного хряща, а также последствия их при применении.

ЦЕЛЬ СООБЩЕНИЯ. Изучить эффективность использования аутохряща из ребра при коррекции и восполнении врождённых и приобретённых дефектов и деформаций головы и лица.


ТАБЛИЦА. ИСПОЛЬЗОВАНИЕ РЕБЕРНОГО АУТОХРЯЦА ДЛЯ УСТРАНЕНИЯ ДЕФЕКТОВ

№	Область дефекта	Муж.	Жен.	Всего
1.	Седловидная деформация носа	16	32	48 (44,5%)
2.	Посттравматический дефект ушной раковины	27	13	40 (37%)
3.	Микротия	12	5	17 (15,7%)
4.	Контурная деформация лба	2	1	3 (2,8%)
Всего:		57	51	108

МАТЕРИАЛ И МЕТОДЫ. Нами за период с 2000 года по настоящее время в целом выполнены 108 оперативных вмешательств с забором рёберного хряща в качестве аутоотрансплантата для замещения дефектов в области лица и головы (табл.). Средний возраст больных составил 25 (± 5) лет. Более 60% больных (65) были молодые люди в возрасте от 21 года до 40 лет.

Число мужчин (57) несколько превалировало над лицами женского (51) пола. Самый взрослый пациент в момент операции был в возрасте 46 лет, а самый молодой – 14 лет.

МЕТОДИКА ЗАБОРА РЕБЕРНОГО ХРЯЩЕВОГО АУТОТРАНСПЛАНТАТА.

В проекции рёберной дуги косопоперечным разрезом по маркированной линии длиной 8-10 см производится разрез кожи до мышц. Далее, рассекая мышечный слой, обнажается рёберная дуга. Над рёберной дугой маркируется форма хрящевого аутоотрансплантата и рассекается надхрящница. Распатором надхрящница отделяется от хряща со всех сторон. В зависимости от того, с какой целью и какой формы нам нужен трансплантат, забирали хрящевые части VI-VII или же VII-VIII рёбер (рис.1). Следует отметить, что если для устранения седловидной деформации носа будет достаточной

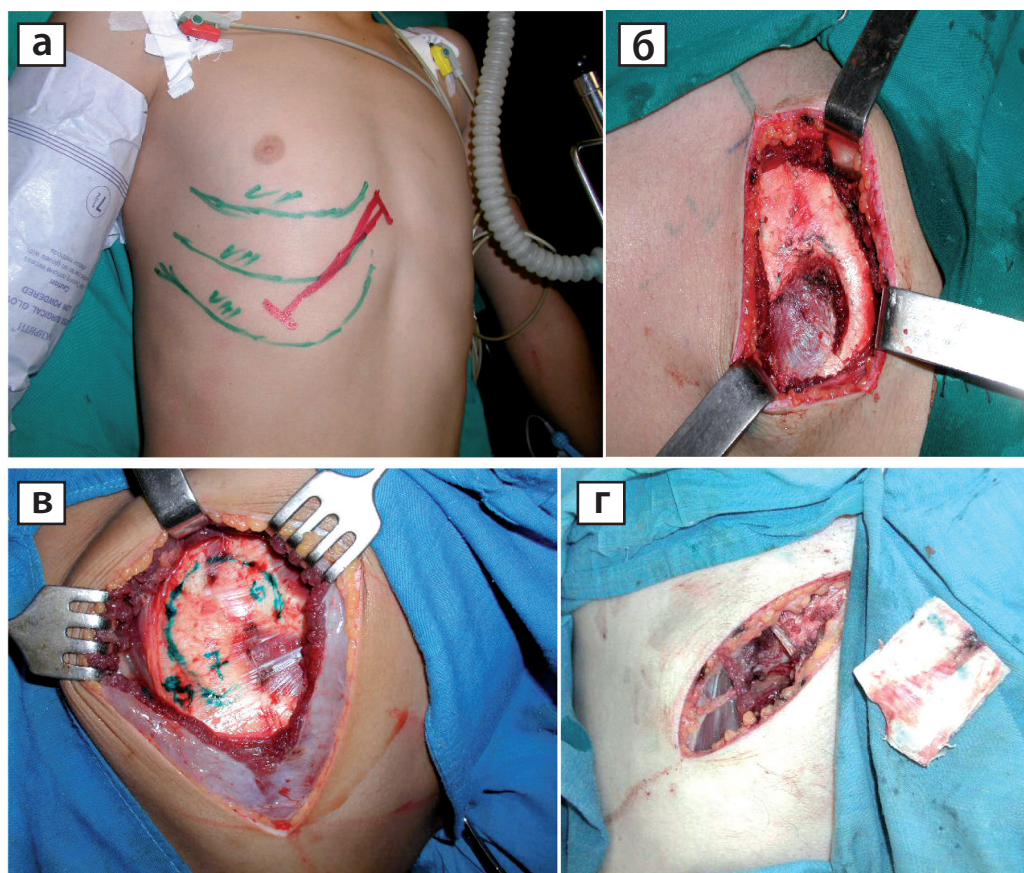


РИС.1. ЭТАПЫ ЗАБОРА ХРЯЩЕВОГО АУТОТРАНСПЛАНТАТА: А - ПРОЕКЦИЯ РЕБЕР И ЛИНИЯ РАЗРЕЗА НА КОЖЕ; Б - МЕСТО ЗАБОРА ХРЯЩЕВОГО АУТОТРАНСПЛАНТАТА ИЗ ХРЯЩЕВЫХ ЧАСТЕЙ VI-VII РЕБЕР ДЛЯ УСТРАНЕНИЯ СЕДЛОВИДНОЙ ДЕФОРМАЦИИ НОСА; В - МАРКИРОВАННЫЕ КОНТУРЫ ЗАБИРАЕМОГО АУТОХРЯЦА ИЗ МЕСТА СОЕДИНЕНИЯ VI-VII РЕБЕР ДЛЯ ФОРМИРОВАНИЯ КАРКАСА УШНОЙ РАКОВИНЫ; Г - ЗАБОР ПРЯМОУГОЛЬНОЙ ФОРМЫ ХРЯЩЕВОГО АУТОТРАНСПЛАНТАТА ИЗ VI-VII РЕБЕР ДЛЯ КОНТУРНОЙ ПЛАСТИКИ ЛОБНОЙ ОБЛАСТИ

хрящевая часть одного ребра в месте его изгиба, то для создания хряща ушной раковины чаще всего необходим забор трансплантата в месте соединения хрящей двух (VI-VII или VII-VIII) рёбер. Донорская рана, после предварительного исключения случайной перфорации плевры, ушивается послойно с наложением внутрикожного шва.

Из ауторёберного хряща моделировали различные по размеру и разнообразные по форме и строению трансплантаты для замещения дефектов ушной раковины, создания спинки носа и коррекции контуров лба. Ниже рассмотрим примеры таких случаев. Пластика уха. Пациенты (n=40) с посттравматическими дефектами ушной раковины поступили в плановом порядке в сроки от 5 месяцев до 15 лет после получения травмы. Дефекты ушной раковины были различных размеров и локализаций. В 21 случае больные имели сегментарные, а в 19 - субтотальные дефекты ушной раковины.

В начале внедрения реконструкции ушной раковины мы в 4 случаях ушную раковину формировали способом Танзера в 3-4 этапа. Однако, ввиду плохого кровоснабжения мягких покровов, имплантированные аутохрящевые конструкции со временем частично рассасывались или деформировались. К тому же многочисленные вмешательства на тканях этой области вызывали чрезмерное их рубцевание и ещё большую деформацию восстановленной ушной раковины.

В связи с вышеизложенным нами разработан способ одноэтапной реконструкции ушной раковины с применением васкуляризированного лоскута височной фасции, хрящевого каркаса из рёберной дуги (VI-VII) и полнослойного кожного трансплантата из надключичной области (Патент на изобретение № TJ 476 от 13.01.2011).

По вышеописанной методике забирается ауторёберный хрящ необходимых размеров и форм (рис. 2).

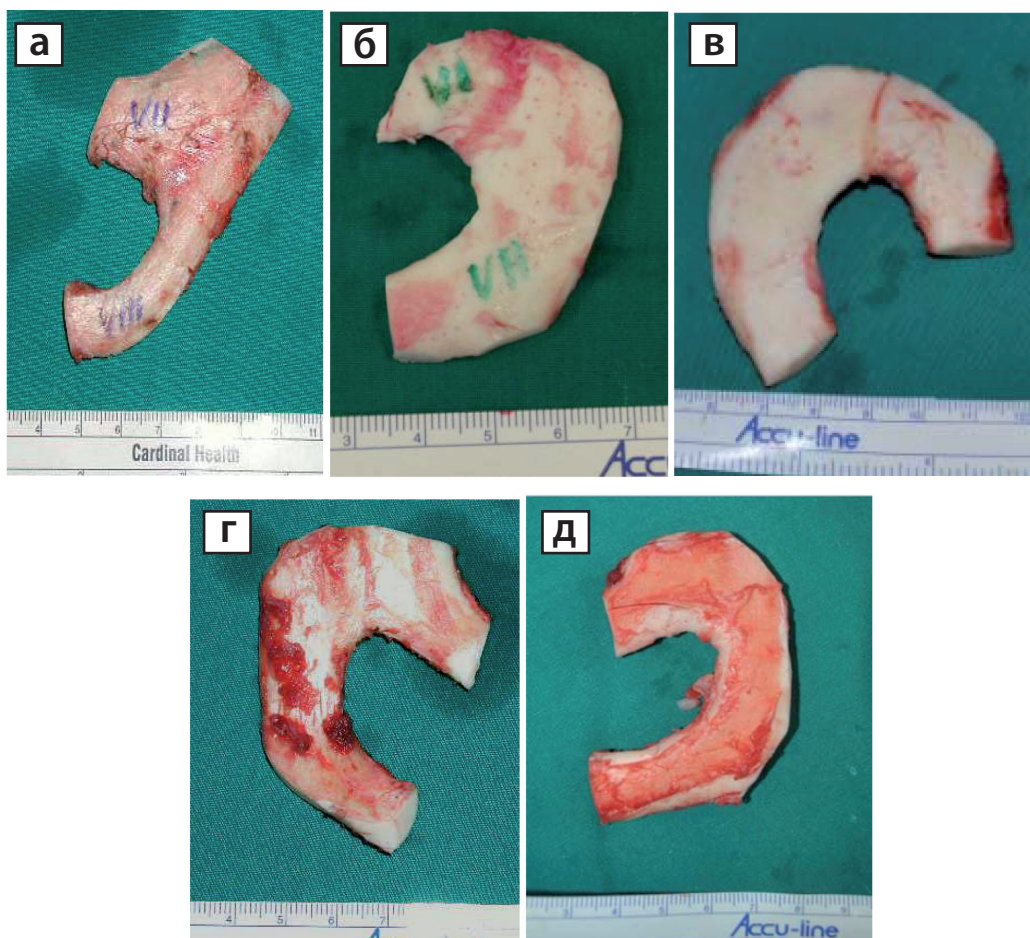

РИС. 2. РЕЗЕЦИРОВАННЫЕ ЕДИНЫЕ ХРЯЩЕВЫЕ АУТОТРАНСПЛАНТАТЫ ИЗ РЁБЕРНОЙ ДУГИ РАЗЛИЧНОЙ ФОРМЫ И РАЗМЕРОВ ДЛЯ МОДЕЛИРОВАНИЯ КАРКАСА УШНОЙ РАКОВИНЫ (А-Д)

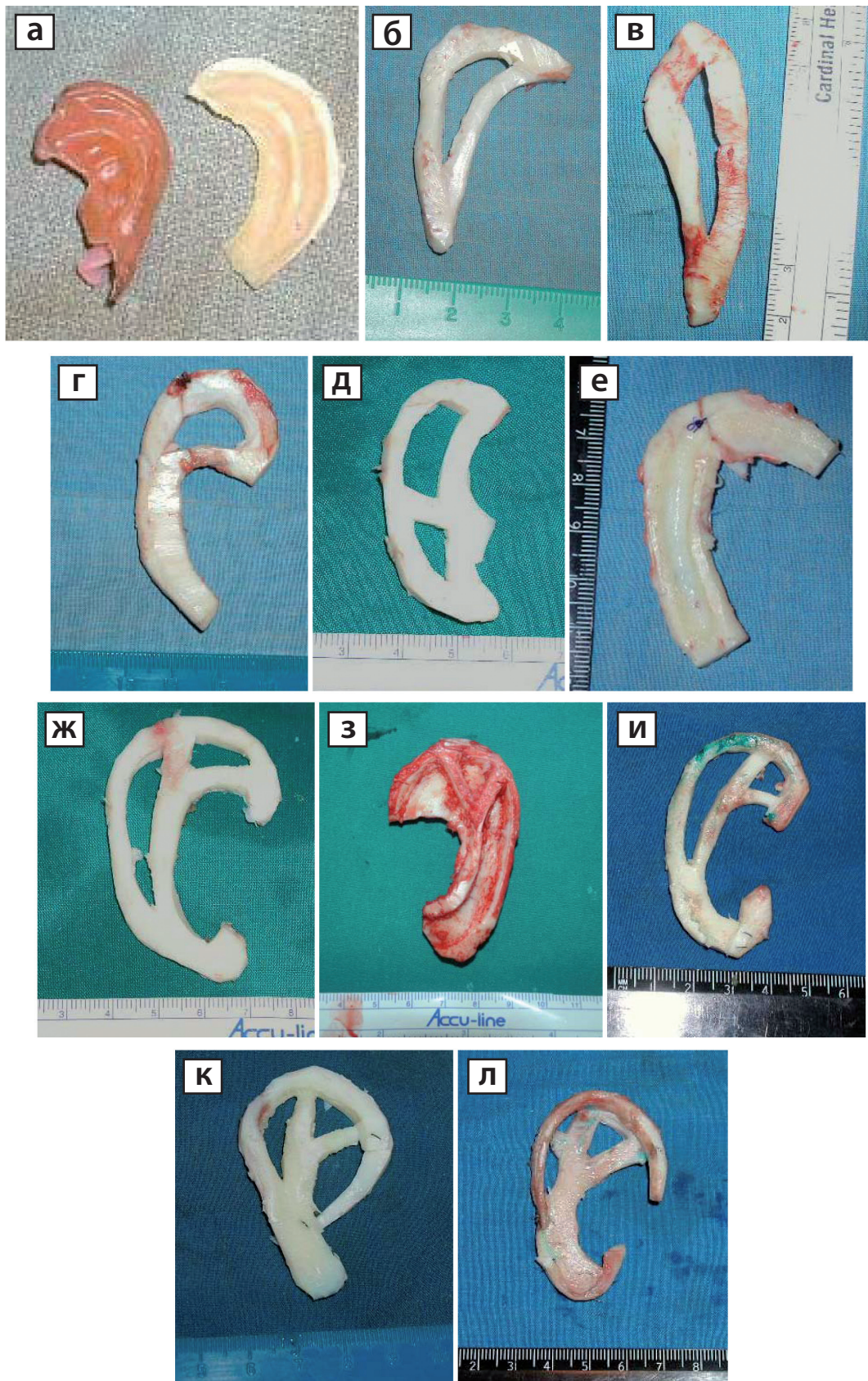


РИС. 3. РАЗЛИЧНЫЕ МОДЕЛИ СФОРМИРОВАННОГО ХРЯЩЕВОГО КАРКАСА УШНОЙ РАКОВИНЫ: А-В – ХРЯЩЕВОЙ КАРКАС ДЛЯ УСТРАНЕНИЯ СЕГМЕНТАРНЫХ ДЕФЕКТОВ УШНОЙ РАКОВИНЫ; Г-Е – КАРКАСЫ ДЛЯ УСТРАНЕНИЯ СУБТОТАЛЬНЫХ ДЕФЕКТОВ УШНОЙ РАКОВИНЫ; Ж-Л – ХРЯЩЕВЫЕ КАРКАСЫ ДЛЯ ФОРМИРОВАНИЯ УШНОЙ РАКОВИНЫ ПРИ МИКРОТИИ III СТЕПЕНИ



Хрящевой аутоотрансплантат моделируется и ему придаётся нужная форма с помощью скальпеля и фрезов бормашины. Таким образом формируется хрящевой каркас недостающей части УР (завиток, противозавиток с его ножками, противокозелок), разновидность которых приведена на рисунке 3.

Далее обнажаются остатки хряща культи ушной раковины и приготавливается ложе для хрящевого аутоотрансплантата. Сформированный хрящевой каркас ушивается к культе ушной раковины, а поверх него укладывается васкуляризированный лоскут височной фасции. Кожный покров восстанавливает полнослойный кожный трансплантат из надключичной области.

В одном случае ушная раковина сформирована способом префабрикации в два этапа, где первым этапом формировали хрящевой каркас ушной раковины из хряща рёберной дуги, который окутывали кровоснабжаемым фасциальным лучевым лоскутом и кожные покровы формировали полнослойным кожным трансплантатом. Спустя 2 месяца провели свободную микрохирургическую пересадку префабриката ушной раковины в позицию отсутствующей ушной раковины с анастомозированием её сосудов с лицевой артерией и веной. Учитывая недостаточно удовлетворительные отдалённые эстетические результаты, в последующем данный способ мы не применили.

В 17 случаях с микротией III степени формирование ушной раковины производили способом Nagata в два этапа. На первом этапе по вышеописанной методике производили забор хряща рёберной дуги из VI-VII рёбер, моделировали и сформированный хрящевой каркас имплантировали в созданный подкожный карман в аурикулярной области способом Nagata. Через 3 месяца после первой операции выполняли второй этап формирования ушной раковины – окаймляющим разрезом по контурам имплантированного хрящевого каркаса рассекли мягкие ткани до фасции заушной области. Сформированную ушную раковину отделили и подняли от

сосцевидного отростка. В цефалоаурикулярный угол вклинили хрящевой трансплантат, поверх которого на дефект покровных тканей заушной области и задней поверхности поднятой от сосцевидного отростка ушной раковины уложили васкуляризированный лоскут височной фасции. Покровные ткани поверх фасции формировали полнослойным кожным трансплантатом из надключичной области.

ПЛАСТИКА НОСА. Ринолордоз врождённого характера имел место у 13 пациентов, а приобретённого – у 35 больных. В 62% (67) случаях отмечалось западение спинки носа в костно-хрящевом отделе, а в 38% (41) - западение кончика носа, вследствие дефекта перегородочного хряща. У последней группы больных в анамнезе отмечалась ранее выполненная ринопластика в условиях ЛОР-клиники по поводу искривления носовой перегородки, трём из которых были имплантированы аллотрансплантаты из различных материалов. Как правило, у больных отмечалось уплощение носовых костей, которые находились практически на одной плоскости и наличие седловины в переднем крае четырёхугольного хряща. Наряду с эстетически неудовлетворительной формой носа у 16 больных отмечалось нарушение носового дыхания справа (7) или слева (9).

Все пациенты оперированы в плановом порядке под эндотрахеальным наркозом. В 14 (29,2%) случаях ринопластику выполняли открытым модифицированным нами доступом по Rethi, а в 33 (68,8%) случаях - закрытым доступом со стороны слизистого преддверия носа. Лишь в одном случае воспользовались доступом с иссечением рубца на спинке носа.

Хирургическое лечение ринолордоза заключалось в восполнении риноскелета путём имплантации аутохряща в виде пирамидального бруска в 3 (6,3%) случаях, Г-образного трансплантата, смоделированного из костно-хрящевого отдела VI-VII рёбер справа – в 21 (31,3%), лодкообразного трансплантата – в 17 (25), лодкообразного с подпоркой у кончика носа – в 3 (6,3%) и плоского прямоугольного – в 4 (8,3%) случаях (рис. 4).

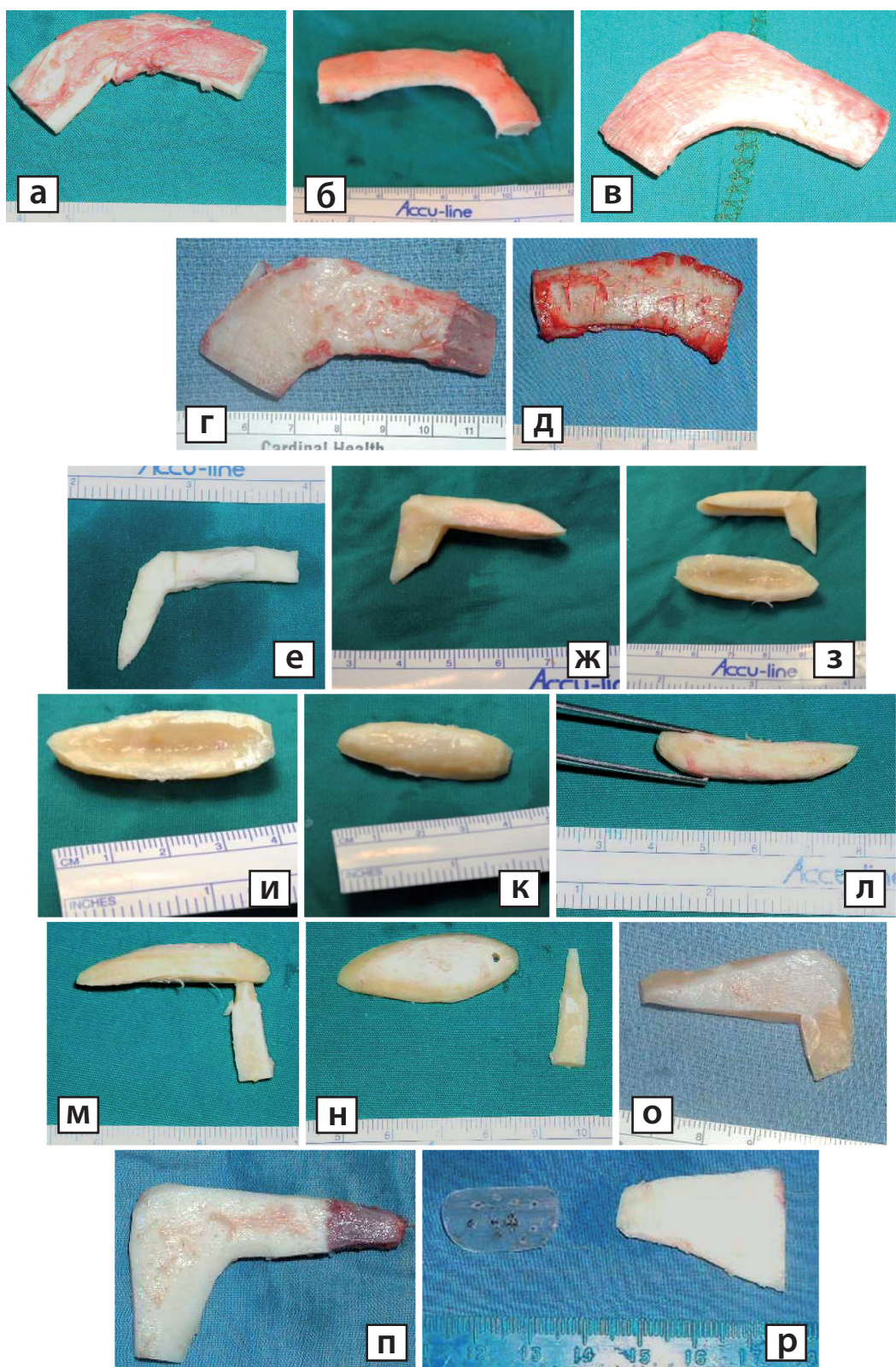


РИС. 4. АУТОХРЯЩИ ИЗ РЕБЕРНОЙ ДУГИ И ИХ МОДЕЛИРОВАНИЕ ДЛЯ УСТРАНЕНИЯ СЕДЛОВИДНОЙ ДЕФОРМАЦИИ НОСА: А-Д – ЗАГОТОВКИ АУТОХРЯЩЕЙ ДЛЯ ФОРМИРОВАНИЯ СПИНКИ НОСА И ПЕРЕГОРОДКИ; Е-З – Г-ОБРАЗНЫЕ ТРАНСПЛАНТАТЫ ДЛЯ НЕШИРОКОГО НОСА; И-Л – ЛОДКООБРАЗНЫЕ МОДЕЛИ ХРЯЩА ДЛЯ УСТРАНЕНИЯ СЕДЛОВИДНОЙ ДЕФОРМАЦИИ ОТНОСИТЕЛЬНО ШИРОКИХ НОСОВ; М-Н – ЛОДКООБРАЗНАЯ МОДЕЛЬ ХРЯЩА С ПОДПОРКОЙ В ОБЛАСТИ КОЛУМЕЛЛЫ; О – Г-ОБРАЗНАЯ ФОРМА ТРАНСПЛАНТАТА ПРИ СУБТОТАЛЬНОМ ОТСУТСТВИИ ПЕРЕГОРОДОЧНОГО ХРЯЩА; П – Г-ОБРАЗНЫЙ ТРАНСПЛАНТАТ, СОДЕРЖАЩИЙ КОСТНУЮ ЧАСТЬ РЕБРА ДЛЯ УСТРАНЕНИЯ ДЕФЕКТА КАК КОСТНОЙ, ТАК И ХРЯЩЕВОЙ ЧАСТИ СПИНКИ НОСА; Р – ВНОВЬ СОЗДАННЫЙ ЧЕТЫРЕХУГОЛЬНЫЙ ХРЯЩ ИЗ РЕБЕРНОГО АУТОХРЯЩА



Трансплантат Г-образной формы помещали коротким коленом (хрящевая часть) между медиальными ножками больших крыльных хрящей, а длинным коленом – на спинке носа. Длинное колено трансплантата на спинке располагали таким образом, что хрящевая часть размещалась между боковыми хрящами носа, а костная часть трансплантата на костную часть спинки носа. При использовании хрящевых трансплантатов в 13 случаях выполнили срединную остеотомию, в 7 случаях – резекцию латеральных ножек крыльных хрящей и в 14 случаях резекцию сильно деформированных участков перегородочного хряща в местах неправильно сросшегося перелома. В 5 случаях при операции открытым доступом хрящевые трансплантаты фиксировали к спинке носа рассасывающим шовным материалом 5/0-6/0. Остальным правильное положение трансплантата на спинке обеспечивали наружной фиксацией путём тампонады носа турундами с глицерином, использованием steri-strip и гипсовой маски.

В трёх случаях с западением и деформацией лобной области контурную пластику производили рёберным аутохрящом прямоугольной формы, который моделировали с учётом формы, площади и глубины западений. Техника забора трансплантата была сходной с забором хряща для реконструкции ушной раковины и устранения седловидной деформации носа. Моделированный трансплантат через поперечный разрез по ходу складки на 2 см выше верхней границы области деформации лба размещали в сформированный карман под мягкими тканями и фиксировали двумя тонкими спицами к наружной пластике лобной кости.

РЕЗУЛЬТАТЫ И ИХ ОБСУЖДЕНИЕ. Послеоперационный период во всех случаях протекал гладко, раны зажили первичным натяжением, отёки и кровоподтёки отмечались незначительные, которые, начиная с 3-4-ых суток после операции, и через 2-3 недели проходили полностью. Кожные швы снимали на 6-7-е сутки после операции и больные выписывались под амбулаторное наблюдение специалиста. Всего среди 108 больных, которым использован аутохрящ из рёберной дуги, лишь в одном случае при заборе рёберного хряща отмечалось повреждение париетальной плевры размерами 0,5x1,0 см, которое после забора трансплантата при максимально

раздутых лёгких ушито атравматической нитью. На рентгенограмме больного после операции отмечалась узкая полоска воздуха, которая не требовала дополнительной пункции плевральной полости.

Отдалённые результаты прослежены у 100 (92,6%) больных в сроках от 6 месяцев до 10 лет. В том числе после устранения седловидной деформации носа наблюдались 45 больных, формирования ушной раковины при посттравматическом дефекте – 37, микротии – 15 и контурной пластики лобной области – 2 больных. Для оценки отдалённых результатов объективными критериями служили антропометрические измерения и фотодокументация, проведённые до операции и в отдалённые сроки после неё. Кроме того учитывали субъективную оценку результатов операций самим больным и его окружающими. В целом согласно вышеприведённым критериям отдалённые результаты формирования ушной раковины у больных с посттравматическими дефектами ушной раковины были хорошими (рис. 5) у 32 больных (86,5%), удовлетворительными – у 4 (10,8%) и неудовлетворительными у одного (2,7%) больного, которому выполнена многоэтапная реконструкция ушной раковины.

После формирования ушной раковины при микротии отдалённые результаты были хорошими в 12 (80%) случаях и удовлетворительными – в 3 (20%) случаях (рис. 6). Неудовлетворительных результатов, требующих корригирующих вмешательств среди наблюдавшихся больных не было.

После устранения седловидной деформации носа у всех 16 больных, которые до операции имели затруднение носового дыхания, отмечалось его улучшение. Эстетические результаты согласно вышеприведённым критериям в этой группе больных у всех 45 наблюдавшихся были хорошими (рис. 7).

В одном случае через 2 года после операции больной получил сильную травму носа, в результате чего отмечалось искривление спинки носа. При повторной операции наблюдался перелом длинной ножки, который после выпрямления армирован при помощи тонкой спицы. Эстетический результат повторной операции у больного также был хорошим.

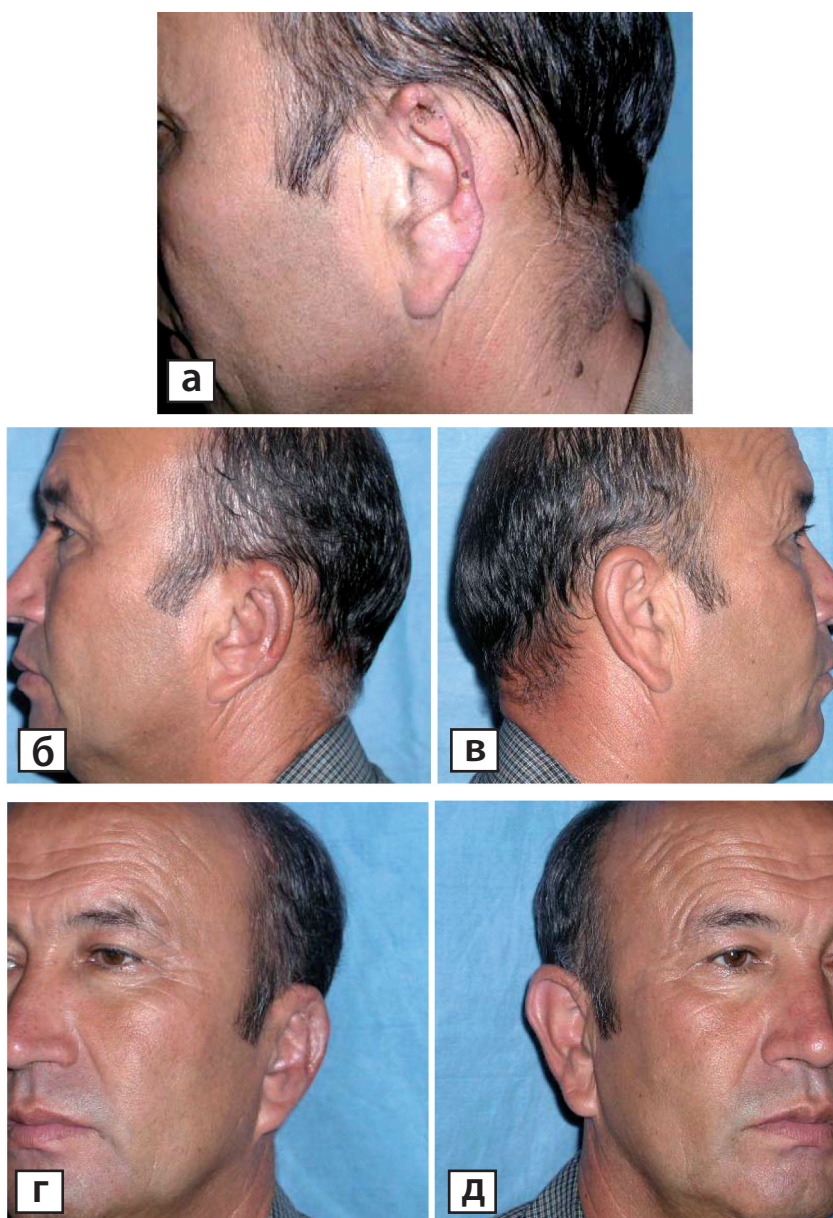

РИС. 5. ХОРОШИЙ ОТДАЛЁННЫЙ РЕЗУЛЬТАТ УСТРАНЕНИЯ СУБТОТАЛЬНОГО ДЕФЕКТА УШНОЙ РАКОВИНЫ С ИСПОЛЬЗОВАНИЕМ ХРЯЩЕВОГО АУТОТРАНСПЛАНТАТА ИЗ РЁБЕРНОЙ ДУГИ, ВАСКУЛЯРИЗИРОВАННОГО ЛОСКУТА ВИСОЧНОЙ ФАССИИ И ПОЛНОСЛОЙНОГО КОЖНОГО ТРАНСПЛАНТАТА ИЗ НАДКЛЮЧИЧНОЙ ОБЛАСТИ: А – ВИД ДЕФЕКТА ЛЕВОЙ УШНОЙ РАКОВИНЫ; Б-Д – ОТДАЛЁННЫЙ РЕЗУЛЬТАТ В СРАВНЕНИИ С КОНТРАЛАТЕРАЛЬНОЙ ЗДОРОВОЙ (ПРАВОЙ) УШНОЙ РАКОВИНОЙ ЧЕРЕЗ 1 ГОД ПОСЛЕ ОПЕРАЦИИ

Результаты устранения деформации лобной области в виде западений у обоих наблюдавшихся в отдалённом периоде случаях согласно оценочным критериям были хорошими, о чём свидетельствует нижеследующий клинический пример.

КЛИНИЧЕСКИЙ ПРИМЕР. Больной П., 1954 г.р., поступил с диагнозом: врождённая деформация лобной области. При поступлении отмечалась дефор-

мация контуров лобной области в виде западений площадью 3x4 см и глубиной 1 см. Вышеописанным способом из хрящевой части VIII-IX рёбер выкроен прямоугольный трансплантат соответствующий размеру дефекта. Произведено моделирование трансплантата соответствующего размерам и форме дефекта контуров лобной области. Выполнен поперечный разрез кожи по ходу кожной складки на 2 см выше верхнего края дефекта. Сформирован

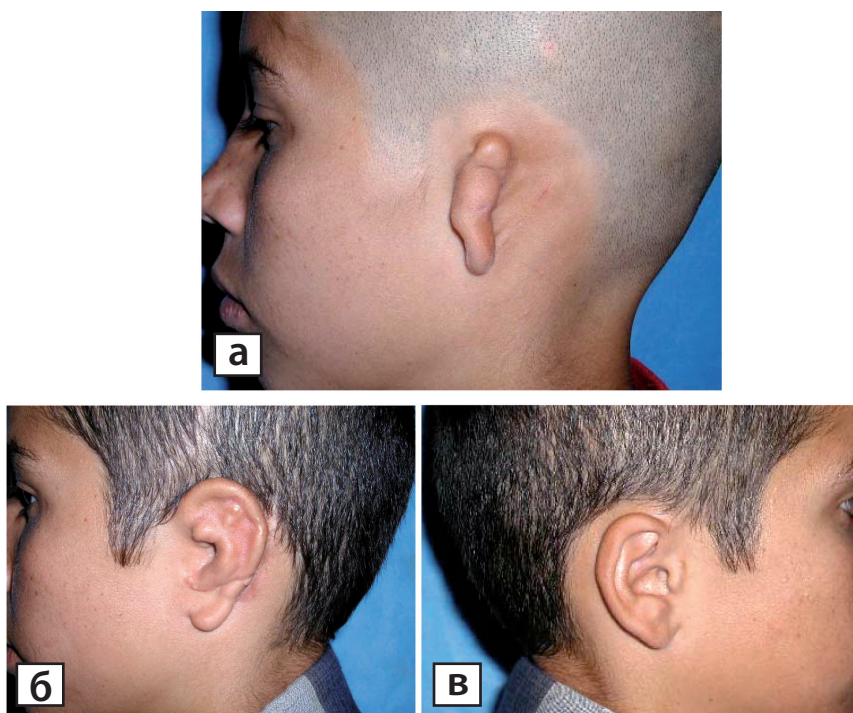


РИС. 6. ОТДАЛЁННЫЙ РЕЗУЛЬТАТ ФОРМИРОВАНИЯ УШНОЙ РАКОВИНЫ ПРИ МИКРОТИИ III СТЕПЕНИ: А – ВИД ЛЕВОЙ УШНОЙ РАКОВИНЫ ДО ОПЕРАЦИИ; Б И В – ОТДАЛЁННЫЙ РЕЗУЛЬТАТ ФОРМИРОВАНИЯ ЛЕВОЙ УШНОЙ РАКОВИНЫ В СРАВНЕНИИ СО ЗДОРОВОЙ ПРАВОЙ УШНОЙ РАКОВИНОЙ ЧЕРЕЗ 1 ГОД 7 МЕСЯЦЕВ ПОСЛЕ ОПЕРАЦИИ СПОСОБОМ NAGATA

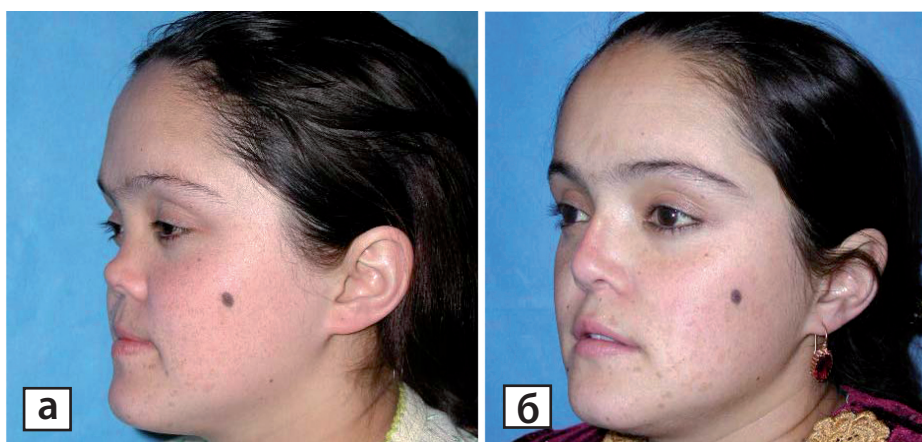

РИС.7. УСТРАНЕНИЕ СЕДЛОВИДНОЙ ДЕФОРМАЦИИ НОСА РЁБЕРНЫМ ХРЯЩЕВЫМ АУТОТРАНСПЛАНТАТОМ: А – ВИД ДЕФОРМАЦИИ НОСА ДО ОПЕРАЦИИ; Б – ОТДАЛЁННЫЙ РЕЗУЛЬТАТ ЧЕРЕЗ 8 МЕСЯЦЕВ ПОСЛЕ ОПЕРАЦИИ

карман над лобной костью тупым способом. Трансплантат уложен на дефект и двумя инъекционными иглами фиксирован к кости. Рана ушита послойно с наложением внутрикожного шва, который удалён через 2 недели после операции, а инъекционные иглы через 3 недели (рис.8).

ОБСУЖДЕНИЕ. Сегодня арсенал используемых трансплантатов богат разнообразными материалами

небиологического и биологического, животного и человеческого происхождения. Множественные недостатки этих трансплантатов ограничивают их применение в широкой практике и вынуждают хирургов постоянно заниматься поиском новых совершенных пластических материалов. Так, использование синтетических материалов практически невозможно и малоэффективно, так как они подвержены смещению, не обладают эластичностью, раздражают

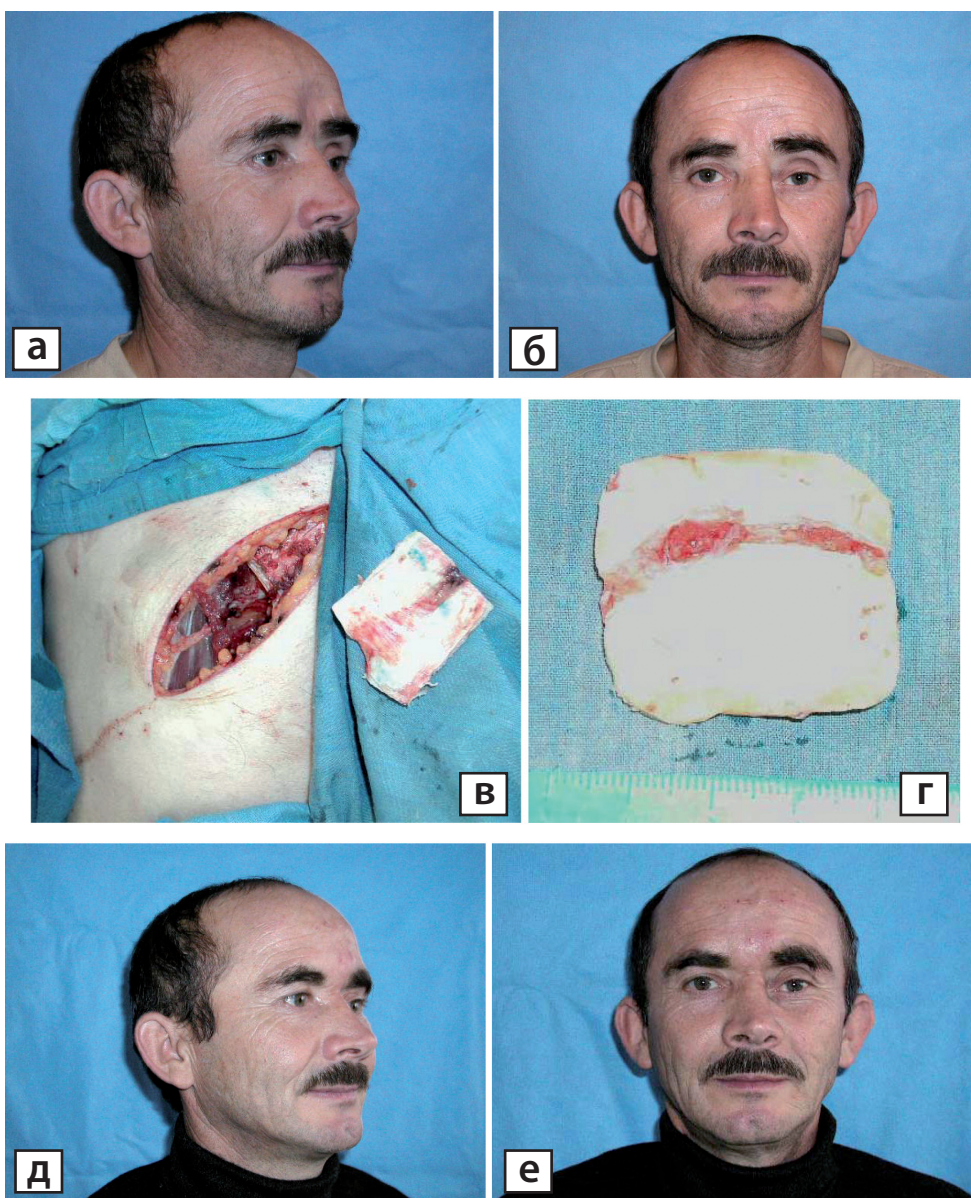

РИС. 8. КОНТУРНАЯ ПЛАСТИКА ЛОБНОЙ ОБЛАСТИ ПРИ ВРОЖДЕННОЙ ДЕФОРМАЦИИ ЛОБНОЙ ОБЛАСТИ: А-Б ВИД ДЕФЕКТА ЛОБНОЙ ОБЛАСТИ ДО ОПЕРАЦИИ; В - ДОНОРСКАЯ РАНА И ЗАБРАННАЯ ЗАГОТОВКА АУТОХРЯЦА ИЗ ПРАВОЙ РЕБЕРНОЙ ДУГИ (VI-VII РЕБЕР); Д-Е - ОТДАЛЕННЫЙ РЕЗУЛЬТАТ ЧЕРЕЗ 6 МЕСЯЦЕВ ПОСЛЕ ОПЕРАЦИИ

кожу, вызывают воспаление, из-за чего выводятся из организма. Гомо- и гетеротрансплантаты вызывают аллергию и отторгаются из организма. Из сообщений Г.В. Кручинского следует, что долгие годы они во избежание вмешательства на грудной клетке использовали трупный консервированный рёберный хрящ, а также хрящ ушной раковины, взятый у живого донора (чаще всего у матери ребенка). Однако на основании своего большого и многолетнего опыта коррекции микротии они пришли к заключению,

что: "каркас, созданный из консервированного или живого аллохряща, недостаточно надёжный материал, ибо всё же подвергается в различной степени рассасыванию, а иногда ломается" [7].

Dupertuis (1959) и Musgrave (1963), применявшие каркасы из гомопластического хряща, консервированного в растворе мертиолата, отметили 100% его рассасывание в течение 1-3 лет после пересадки [10].



Учитывая собственный опыт, мы считаем, что оптимальной характеристикой обладает аутохрящ из ребра. Целесообразность и надёжность аутохряща доказаны ещё в начале прошлого столетия зарубежными учёными Gilles, Pierce, Peer [2]. Однако, противниками данного способа выдвигаются недовольства в связи с применением рёберного аутохряща, ссылаясь на травматичность операции при заборе аутологического хряща, трудность его моделирования и оставление грубых рубцов на донорском участке [3]. С этой точкой зрения мы не согласны, так как на наш взгляд знание топографической анатомии, аккуратное выделение и резекция хряща с донорского участка, использование прецизионной техники и современного шовного материала в ходе соединения тканей в ране обеспечивают недлительный по времени этап операции (10-15 минут) и нежный и незаметный рубец в будущем. Мы считаем, что проблемы противников по использованию ауторёберного хряща связаны с отсутствием опыта во вмешательствах на другие участки тела и боязнью развития вероятных осложнений в донорской зоне (чаще всего пневмоторакса).

ТАКИМ ОБРАЗОМ, использование ауторёберного хряща при реконструктивных и пластических операциях на наружном скелете носа, формировании частей или целой ушной раковины, а также контурной пластике лицевого скелета ввиду пластичности и прочности, доступности, недороговизны и удобства в приобретении в любой момент в случае необходимости свидетельствует о преимуществах данного материала, т.е. всё ещё является несомненно наилучшим.

В заключение невольно приводит на мысль идея о том, что Всевышний, создавая Еву из ребра Адама, тем самым подсказал нам ключ к решению проблем возмещения недостающих тканей в области лица.

ЛИТЕРАТУРА

1. Кручинский Г.В. О замещении частичных дефектов ушной раковины / Г.В. Кручинский, А.С. Кокоткина, Ю.Н. Ростокин // Вестник оториноларингологии. – 1975. - №4. - С. 10-13
2. Пшениснов К.П., Бессонов С.Н. Врождённые деформации ушной раковины и их хирургическая коррекция / К.П. Пшениснов, С.Н. Бессонов // Избранные вопросы пластической хирургии – 1999. -Т.1. -№2. – 44с.
3. Steffan A. Die Verletzung der Ohrmuschel/ A. Steffan // - eine Retrospektive Analyse von Ursachen und Behandlungskonzepten. – 2003. - 92 Seite
4. Гюсан А.О. Ринопластика. Хирургическое лечение седловидной деформации носа/ А.О.Гюсан.// – СПб: «Специальная Литература», -1997.-78с.
5. Peter HyckelPartieller Ohrmuschelverlust / Peter Hyckel, Christine Robotta, Dieter Schumann // Mund Kiefer Gesiecht Chirurgie.// – 1999. - № 3. - P.131-133
6. К.П.Пшениснов Ринопластика: укрепление тканей носа хрящевыми аутооттрансплантатами / К.П.Пшениснов, С.Н.Бессонов //Ярославль, -1998
7. Белоусов А.Е.Реконструкция спинки носа с использованием костно-хрящевых трансплантатов. /А.Е.Белоусов, П.Е.Куприн. //Санкт-Петербург, 1998
8. Кручинский Г.В. Замещение субтотальных дефектов ушной раковины / Г.В. Кручинский // Журнал ушных, носовых и горловых болезней. – 1989. -№3. - С. 44-47
9. Ищенко А.Л. Восстановление ушных раковин при тотальных и субтотальных дефектах различной этиологии: дис... канд. мед. наук / А.Л. Ищенко. - М. – 2003.- 202с.
10. Ярчук Н.И. Восстановление ушной раковины при врождённой микротии / Н.И. Ярчук // Журнал ушных, носовых и горловых болезней, -1973. -№1. –С.46-50



Summary

The use of costal autologous cartilage in reconstructive and plastic surgery

U.A. Kurbanov, A.A. Davlatov, S.M. Dzhanobilova, I.Z. Saidov, M.N. Sarfarozi

In work experience of use of costal autologous cartilage for elimination of the congenital and got defects and deformations of a head and face at 108 patients is resulted. Depending on the form and the sizes of a necessary transplant cartilages took away with VI-VII or VII-VIII edges. Costal autologous cartilage used for elimination of saddle-nose deformations (48), posttraumatic defect of an auricle (40), microty (17) and deformations of frontal area (3). Results in all cases were positive. Only in one case was marked damage of parietal pleura which didn't demand carrying out of additional manipulations. Problems in donor area it was not marked. Generalizing results of research, have come to such conclusion that autologous cartilage is the best material for elimination of deformations of a nose, reconstruction of an auricle and a contour plastic of face skeleton.

Key words: autologous rib cartilage

АДРЕС ДЛЯ КОРРЕСПОНДЕНЦИИ:

У.А. Курбанов - ректор ТГМУ им. Абуали ибни Сино,
главный редактор журнала «Вестник Авиценны»;
Таджикистан, Душанбе, пр. Рудаки, 139,
E-mail: kurbonovua@mail.ru