



Диагностика и хирургическая тактика при кистозных трансформациях жёлчных протоков

Б.Д. Бобоев, Д. Гулахмадов, Ф.Ш.Сафаров, А.Д. Гулахмадов

Городская клиническая больница скорой медицинской помощи г. Душанбе

В работе представлен опыт инструментальной диагностики и хирургического лечения 14 больных с различными типами кистозной трансформации жёлчевыводящих путей (КТЖП). Авторами показаны преимущества применения магнитно-резонансной холангиопанкреатографии (МРХПГ) в диагностике КТЖП. Рассмотрены результаты лечения в сроки наблюдения от 9 мес. до 10 лет. Отдалённые результаты свидетельствуют об эффективности операции гепатикоюноанастомоза по Ру при КТЖП.

Ключевые слова: гепатикоюноанастомоз по Ру, кистозная трансформация жёлчевыводящих путей, магнитно-резонансная холангиопанкреатография

ВВЕДЕНИЕ. Больные с кистозными трансформациями жёлчных протоков (КТЖП), чреватые тяжёлыми осложнениями, приводящими к необратимым изменениям в гепатобиллиарной зоне, подлежат как можно более раннему хирургическому лечению [1-3]. Длительно существующие патологические изменения жёлчных протоков у взрослых, как правило, приводят к тяжёлым последствиям, клинической картине холангита и механической желтухе, особенно в сочетании с вторичным холелитиазом, который трактуется как жёлчнокаменная болезнь или опухолевая обтурация билиарного тракта, а сами кисты иногда расцениваются как паразитарные [4-6].

С появлением трансабдоминального ультразвукового исследования появилась возможность ранней диагностики КТЖП, динамического наблюдения за больными с целью контроля размеров дилатации, выбора оптимального срока хирургического вмешательства.

Одним из методов диагностики является эндоскопическая ретроградная холангиопанкреатография (ЭРХПГ), которая точно позволяет определить распространённость внутри и внепечёночного поражения жёлчных ходов, если сохранена проходимость дистальной части холедоха. В последние годы приоритетным методом диагностики считается МРХПГ, что обусловлено неинвазивностью метода, возможностью широкого применения, прогнозируемостью результата и потенциально более качественным изображением кист холедоха вне зависимости от их размеров и наличия холедохолитиаза [7-8].

На сегодняшний день нет единого мнения и в выборе наиболее рационального способа коррекции КТЖП. Одни авторы рекомендуют формировать различные виды билиодигестивных соустьев с использованием стенок кист, которые не удаляются [9,10]. Другие настаивают на максимально возможном иссечении кист с последующим наложением билиодигестивного анастомоза [11-15]. Промежуточную позицию занимают хирурги, предлагающие не радикальные вмешательства только при определённых типах кист [16-18].

ЦЕЛЬ ИССЛЕДОВАНИЯ. Изучение уровня информативности различных методов диагностики у пациентов с кистозной трансформацией жёлчных протоков и выбора наиболее рационального способа его коррекции.

МАТЕРИАЛ И МЕТОДЫ. В основу работы положены результаты обследования и лечения 14 больных с кистозными заболеваниями жёлчных протоков в возрасте от 21 до 73 лет (средний возраст – $45,3 \pm 2,1$ года, женщин было 10, мужчин – 4), оперированных в Городской клинической больнице скорой медицинской помощи г. Душанбе за период с 1990 по 2010 гг.

Дооперационное обследование больных с кистами жёлчных протоков, направленное на установление диагноза, и определение вероятного объёма и характера оперативного вмешательства, помимо общеклинических исследований включало эзофагогастродуоденоскопию (ЭГДС), ультразвуковое исследование (УЗИ), эндоскопическую ретроградную холангиопанкреатографию (ЭРХПГ) и магнитно-резонансную холангиопанкреатографию (МРХПГ).

Для систематизации имеющихся наблюдений мы использовали классификацию Todani [11,20], согласно которой кисты внепечёночных жёлчных протоков I типа установлены у 9 больных (рис. 1). Дивертикулы внепечёночных жёлчных протоков (II тип) у 2 больных. Холедохоцеле (интрамуральная киста холедоха III типа) выявлена в одном случае. Кистозные трансформации внутрипечёночных протоков (V тип), диагностированы в 2 случаях.

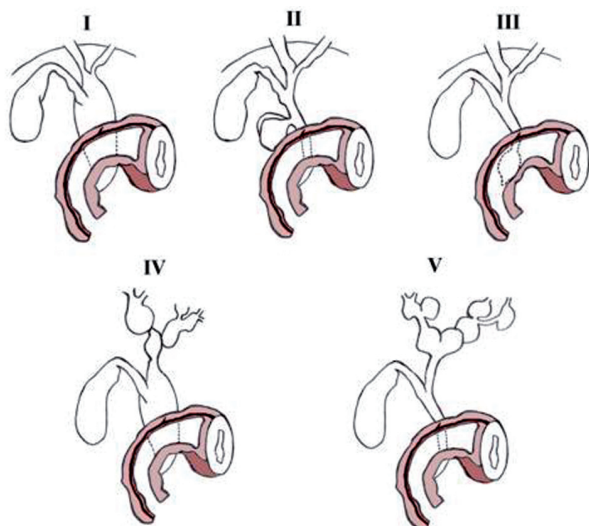


РИС. 1. КЛАССИФИКАЦИЯ КИСТ ЖЕЛЧНЫХ ПРОТOKОВ ПО TODANI

Диагностические возможности физикальных методов исследования при КТЖП вне обострения ограничены. Основными клиническими симптомами явились: желтуха (n=5), боль или ощущение дискомфорта в животе (n=8), повышение температуры тела (n=5), наличие пальпируемого образования (n=6), бессимптомное течение заболевания (n=4). У 6 больных наблюдалось сочетание двух и более симптомов.

РЕЗУЛЬТАТЫ И ИХ ОБСУЖДЕНИЕ. При поступлении всем пациентам выполняли УЗИ печени, жёлчного пузыря, внутри- и внепечёночных протоков, поджелудочной железы. Эхографически киста общего жёлчного протока определялась как округлое или овальное анэхогенное образование, локализующееся в области головки поджелудочной железы и несвязанное с жёлчным пузырём (рис. 2). В 6 случаях исследование позволило выявить расширение ОЖП и определить его форму (мешковидный, веретенообразный) и диаметр (10-95 мм), в том числе в 4-х случаях эхография выявила наличие конкрементов различных размеров в просвете кистозно-расширенного протока. В одном из наблюдений отмечалось расширение внутрипечёночных жёлчных протоков с наличием множественных конкрементов (рис. 3). При УЗИ жёлчный пузырь также был значительно увеличен в размерах, стенки утолщены до 4-5 мм, при этом визуализировались конкременты у 5-ти больных.

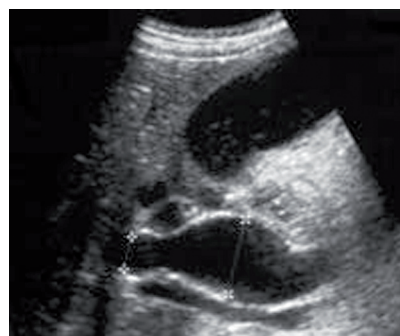

РИС. 2. УЗИ. КИСТА ХОЛЕДОХА (ТИП I). ВЕРЕТЕНООБРАЗНАЯ ДИЛАТАЦИЯ ОБЩЕГО ЖЕЛЧНОГО ПРОТОКА

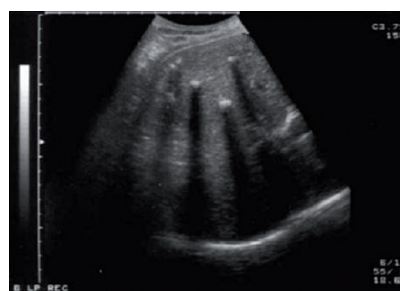

РИС. 3. УЗИ. СИНДРОМ КАРОЛИ (ТИП V). РАСШИРЕННЫЕ ВНУТРИПЕЧЕНОЧНЫЕ ЖЕЛЧНЫЕ ПРОТОКИ С МНОЖЕСТВЕННЫМИ КОНКРЕМЕНТАМИ

ЭРХПГ была наиболее информативным и достоверным методом диагностики при КТЖП. Она была выполнена 5 больным. Изолированное расширение ОЖП с умеренным расширением ОПП обнаружено в 3-х наблюдениях. У всех больных контрастировался гепатикохоледох диаметром 1,5-10 см (рис. 4). Расширение внутрипечёночных протоков с вовлечением сегментарных протоков выявлено у одного пациента. В 3-х случаях, данное исследование привело к обострению холангита, прогрессированию желтухи и необходимости срочного наружного дренирования жёлчных протоков или операции. Поэтому, в настоящее время, мы практически не выполняем ЭРХПГ при кистах жёлчных протоков.

В целях изучения диагностических возможностей МРПХГ обследовано 9 пациентов. При этом веретенообразное расширение гепатикохоледоха выявлено у 5-ти пациентов. Расширение ОЖП зарегистрировано у всех больных. Диаметр протока варьировал от 3 до 10 см, общий печёночный и долевыми протоки у этих пациентов расширены умеренно. В одном наблюдении на фоне дилатации внепечёночного отдела жёлчевыводящих протоков выявлены множественные кистозные расширения сегментарных и субсегментарных протоков до 3-5 см (рис. 5).

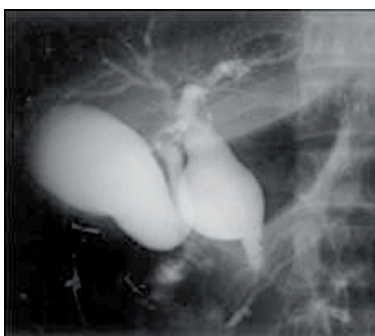


РИС. 4. ЭРХПГ. (I ТИП - КИСТОЗНОЕ РАСШИРЕНИЕ ОБЩЕГО ЖЁЛЧНОГО ПРОТОКА)

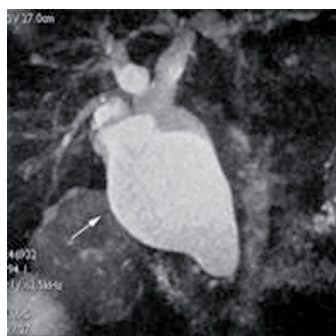

РИС. 5. МРХПГ. (I ТИП - КИСТОЗНОЕ РАСШИРЕНИЕ ОБЩЕГО ЖЁЛЧНОГО ПРОТОКА)

Следует подчеркнуть, что полученные результаты свидетельствуют о высокой информативности МРПХГ при КТЖП, который позволяет визуализировать жёлчные протоки без введения контрастных препаратов. На тонких и толстых срезах при МРПХГ в трёхмерном изображении были отчетливо видны как неизмененные, так и аномально трансформированные внутри- и внепечёночные протоки.

Всем пациентам в ходе оперативного вмешательства на последнем этапе диагностики применялась интраоперационная холангиография. Этот метод позволил получить дополнительную информацию к результатам предоперационного обследования, что способствовало уточнению вариантов КТЖП, состояния внутрипечёночных протоков, а в одном случае - полную облитерацию дистального отдела холедоха.

При умеренном расширении долевого протока и отсутствии деформации в области бифуркации, по данным МРХПГ и ИХГ, в 5-ти случаях проведена операция гепатикоеюноанастомоз по Ру, а в 4 случаях - гепатикодуоденоанастомоз. При значительном расширении внепечёночных, долевого и сегментарных протоков, деформация и сужение на месте слияния долевого протока в общий печёночный, в 3-х случаях произведён бигепатикоеюноанастомоз по Ру. В 2 случаях при кистозной трансформации внутрипечёночных протоков выполнена резекция дистрофически измененной части печени с формированием максимально широкого билиодигестивного анастомоза. Всем больным выполнена холецистэктомия для ликвидации возможного осложнения - калькулёзного холецистита.

Послеоперационные осложнения в виде несостоятельности билиодигестивного соустья наблюдались у одного больного. Отсутствие признаков перитонита позволило проводить консервативное лечение. У больного на 8-е сутки самостоятельно закрылся

жёлчный свищ. Обострение панкреатита выявлено у 3-х пациентов. Больные получали комплексное консервативное лечение. Средняя длительность пребывания пациентов в стационаре составила $19,2 \pm 2,5$ дня. Летальных исходов не отмечалось.

Отдалённые результаты хирургического лечения больных с кистозными трансформациями холедоха изучены у 11 (78,6%) больных. Хороший результат получен у 5-ти пациентов, которым производился гепатикоеюноанастомоз по Ру, при этом признаки гастродуоденита не обнаружены. При ультразвуковом исследовании рефлюкс не выявлен, лабораторные показатели в пределах нормы. Удовлетворительный результат получен у 4-х больных, т.е. отмечались минимальные признаки гастродуоденита, при ультразвуковом исследовании выявлен дуоденобиллиарный рефлюкс до 1,5-2,5 см. Неудовлетворительный результат получен у 2-х больных, у которых в отдалённые сроки после билиодуоденостомии наступила стриктура анастомоза, где произведена повторная гепатикоеюноанастомия с хорошими отдалёнными результатами.

ТАКИМ ОБРАЗОМ, анализ полученных результатов свидетельствует о том, что применение МРПХГ для диагностики врождённой и приобретённой патологии билиарной системы предпочтительней, чем использование прямых методов контрастирования жёлчевыводящих путей. МРПХГ, в отличие от ЭРПХГ, не сопровождается такими осложнениями, как обострение холангита и панкреатита, связанными с введением контрастных препаратов. МРХПГ является высокоинформативной методикой неинвазивной лучевой диагностики при кистозных трансформациях жёлчных протоков. Радикальной операцией при кистах внепечёночных жёлчных протоков мы считаем их резекцию с формированием билиодигестивного анастомоза, с выключенной кишечной петлей по Ру.



ЛИТЕРАТУРА

1. Исаков Ю.Ф. Абдоминальная хирургия у детей / Ю.Ф.Исаков, Э.А.Степанов, Т.В.Красовская. -М.: Медицина. -1988. -416с.
2. Itakura J. Clinico-pathological studies of anomalous arrangement of the pancreaticobiliary ductal system with pancreas divisum / J.Itakura, H.Fujii, Y.Matsumoto, K.Suda // J Hepato-Biliary-Pancreatic Surg. 1994. V. 1. P. 240-246
3. Kneist W. Die kongenital choledochuszyste / W.Kneist, G.W.Albrecht-Fruh, M.Kurre // Chir Praxis 1995. – Vol. 4. – P. 659-663
4. Хирургическое лечение больных с кистами жёлчных протоков / В.А.Вишневский [и др.] // В кн. «Новые технологии в хирургической гепатологии» (Матер. III конф. Ассоциации хирургов-гепатологов). – С.-Петербург. – 1995. – С. 355-356
5. Логинов А.С. Врождённое кистевидное расширение внутрипечёночных жёлчных протоков /А.С.Логинов [и др.] // Вестник хирургии. – 1987. – № 3. – С. 37-39
6. Chijiwa K. Surgical management and long-term follow-up of patients with choledochal cysts / K.Chijiwa, A.Koga // Am. J. Surg. -1993. -V. -165. -P. 235-242
7. Алиев М.А. Диагностика кист холедоха у детей с помощью магнитно-резонансной холангиопанкреатографии /М.А.Алиев, Е.А.Ахметов, Б.К.Ширтаев // Материалы Всероссийского конгресса лучевых диагностов. – М. – 2007. – С. 16
8. Kim M.J. Using MR cholangiopancreatography to reveal anomalous pancreaticobiliary ductal union in infants and children with choledochal cysts / M.J.Kim, S.J.Han, C.S.Yoon, J.H.Kim, J.T.Oh, K.S.Chung, H.S.Yoo // Am. J. Roentgenol. – 2002. – Vol. 179. – P. 209-214
9. Alonso-Lej F. Congenital choledochal cysts, with a report of 2, and analysis of 94 cases / F.Alonso-Lej, W.B.Jr.Rever, D.J.Pessango // Surg. Gynecol. Obstet. -1959. -V. -108. -P. 1-30
10. O' Neill JA Jr. Choledochal cyst // Curr. Probl. Surg. – 1992: June. – P. 363-410
11. Лукоянова Г.М. Оперативное лечение кисты холедоха и коррекция сопутствующей патологии у детей / Г.М.Лукоянова [и др.] // Современные технологии в медицине. – 2010. – №1. – С. 74 – 77
12. Ничитайло М.Е. Кистозная трансформация жёлчевыводящих протоков: хирургическое лечение и отдалённые результаты / М.Е.Ничитайло [и др.] // Анналы хирургической гепатологии. – 2000. – Т.5. – №2. – С. 43-47
13. Троценко Д.Н. Клиника, диагностика и лечение кист холедоха / Д.Н.Троценко, Н.А.Бражникова // Сб. статей по материалам 63 итоговой студенческой конференции им. Н.И. Пирогова. – Томск. – 2004. – С. 413 – 414
14. Chen H.M., Jial Y.Y., Chen M.F., et al: Surgical treatment of choledochal cyst in adults: results and long-term follow-up // Hepato-Gastroenterology. –1996. – Vol. 43. – P. 1492-1499
15. Hopkins N.F.G., Benjamin N.I.S., Thompson M.H., Williamson R.C.N. Complications of choledochal cysts in adulthood // Ann. R. Coll. Surg. Engl. 1990. V. 72. P. 229-235
16. Чулпанов Ф.Г. Диагностика и хирургическое лечение врождённых кистозных поражений жёлчных протоков: автореф. дис. ... канд. мед. наук /Чулпанов Ф.Г. -М, -1995. -20с.
17. Шалимов А.А. Хирургия печени и жёлчевыводящих путей / А.А.Шалимов. Киев: Здоровья, -1993. -С. 203-236
18. Meyer J. Diagnostik und chirurgische Therapie intra- und extra-hepatischer Gallengangszyklen / J.Meyer, U.Sulkovsky, G. Kautz //Aktuel. Chir. – 1988. – Vol. 23. – P. 64-66
19. Цвиркун В.В. Хирургические вмешательства при кистах жёлчных протоков / В.В.Цвиркун [и др.] // Анналы хирургической гепатологии. – 1998. – Том 3. – № 1. – С. 73-79
20. Todani T. Congenital bile duct cysts classification, operative procedures, and review of thirty-seven cases including cancer arising from choledochal cyst / T.Todani, Y.Watanabe, M.Narusue // Am. J. Surg. – 1977. – Vol. 134. – P. 263-269



Summary

Diagnosis and surgical tactics in cystic transformation of bile ducts

B.D. Boboev, D. Gulahmadov, F.S. Safarov, A.D. Gulahmadov

The paper presents the experience of instrumental diagnosis and surgical treatment of 14 patients with various types of cystic transformation of biliary tract. The authors have proved the advantages of magnetic resonance cholangiopancreatography (MRCPG) in the diagnosis of CTBT. The remote outcomes were investigated at the term from 9 months to 10 years. Good results were obtained in patients who underwent to hepatic-jejunum anastomosis by Roux.

Key words: hepatic-jejunum anastomosis by Roux, cystic transformation of the biliary tract, magnetic resonance cholangiopancreatography

АДРЕС ДЛЯ КОРРЕСПОНДЕНЦИИ:

Б.Д.Бобоев - докторант кафедры
факультетской хирургии СГМУ;
Россия, г. Санкт-Петербург, ул. Рентгена -10
E-mail: boda75@mail.ru