Новый способ хирургического лечения бронхиальной астмы

У.А. Курбанов, Х.С. Додариён, А.А. Давлатов, С.М. Джанобилова
Республиканский научный центр сердечно-сосудистой и грудной хирургии МЗ РТ;
кафедра хирургических болезней №2 ТГМУ

Работа посвящена хирургическому методу лечения бронхиальной астмы путём резекции внутренней ветви верхнего гортанного нерва. Анализируя результаты оперативного вмешательства у 28 больных, авторы заключают, что предлагаемый способ в 75% случаев оказывает положительный эффект и в 21,4% наблюдений полностью избавляет больных от приступов, а также приёма препаратов.

Ключевые слова: бронхиальная астма, денервация бронхов, верхний гортанный нерв

АКТУАЛЬНОСТЬ. Бронхиальная астма (БА) остаётся одной из актуальных проблем в современной медицине, несмотря на большие достижения в фармакотерапии и усовершенствовании принципов её лечения. Патология за последние десятилетия имеет тенденцию к значительному росту и по данным литературы на сегодняшний день до 5% населения Земли страдают этим заболеванием. В настоящее время в мире насчитывается около 150 миллионов больных БА. Ежегодно в мире от БА умирает не менее 80 тысяч человек [1].

Общепринятым является медикаментозное лечение БА, которое включает, в основном, кортикостероиды и адреномиметические препараты. К сожалению, многолетний опыт показывает недостаточную эффективность консервативной терапии в решении данной проблемы. Лечение при этом будучи довольно-таки дорогостоящим и длительным, оказывает лишь временный эффект и не является радикальным [5,6].

Ещё в начале прошлого столетия хирурги решили внести свою лепту в лечение БА, предложив различные способы хирургического вмешательства. Так, по сей день, использованы десятки методов, которые В.П. Стручковым были объединены в три группы: 1) способы тканевой терапии; 2) разнообразные вмешательства (блокады и операции) в вегетативную нервную систему; 3) лечение БА методом резекции патологически изменённых участков лёгких [2].

Большинство из этих способов ввиду малой эффективности и большой травматичности, на сегодняшний день, не применяются и имеют лишь историческое значение, хотя некоторые из них несправедливо забыты и редко выполняются. Так, одним из таких эффективных методов оказался "способ пересечения внутренней ветви верхнего гортанного нерва", предложенный в 1980г. W. Ulmer и D. Schlenkhoff [3,4].

Учитывая частоту встречаемости БА среди населения Таджикистана, нами был внедрён вышеуказанный хирургический метод в комплексное лечение БА, а в последующем были усовершенствованы и технические особенности этого метода.

ЦЕЛЬ РАБОТЫ. В настоящем сообщении хотим поделиться опытом хирургического лечения БА путём односторонней резекции внутренней ветви верхнего гортанного нерва.

МАТЕРИАЛ И МЕТОДЫ. За период с 2005г. по настоящее время в отделении реконструктивной и пластической микрохирургии Республиканского научного центра сердечно-сосудистой и грудной хирургии обследовано, прооперировано и находятся под наблюдением 28 больных с бронхиальной астмой. Возраст больных варьировал от 21 до 74 лет и в среднем составил 42,7±13,4 лет. Число мужчин и женщин было почти одинаковым 15:13.

Из анамнеза всех больных выявлено, что продолжительность БА в среднем составила 12,6±10 лет, колеблясь в пределах от 1,5 до 39 лет.

В 16 (57,4%) случаях из 28 пациенты были гормонозависимыми.

Частота возникновения приступа БА у больных в среднем варьировала от 1 до 4 раз в неделю.

Больным, поступившим в отделение для хирургического лечения бронхиальной астмы, проводили

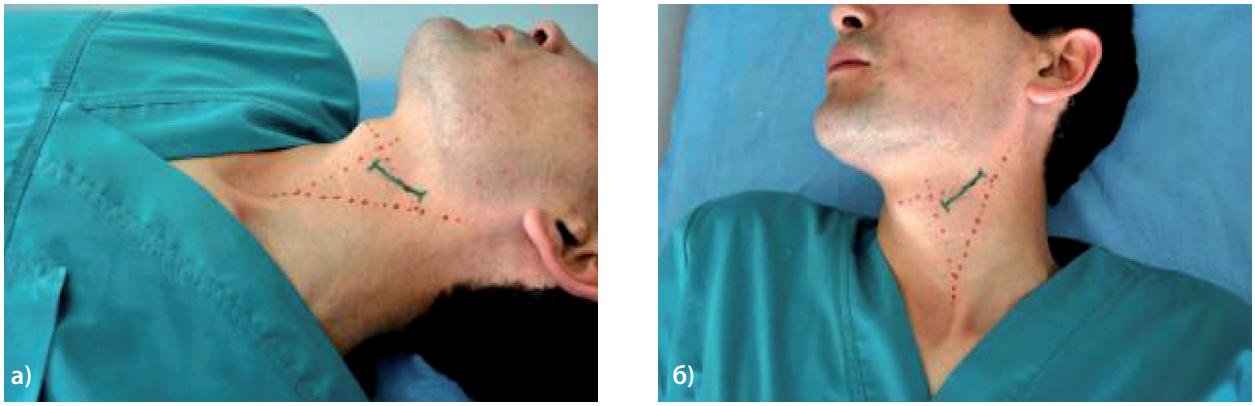

РИС.1. РАСПОЛОЖЕНИЕ КОСО-ПОПЕРЕЧНОГО ДОСТУПА (ЗЕЛЁНАЯ ЛИНИЯ) ПО ОТНОШЕНИЮ К АНАТОМИЧЕСКИМ ПРОЕКЦИЯМ НА ШЕЕ (А-Б)

комплексное предоперационное обследование, включающее в себя клиническое, лабораторное и инструментальное исследования (спирометрия, ЭКГ, R-графия грудной клетки), а также консультацию пульмонолога.

Всем больным оперативное вмешательство произведено под местной анестезией в сочетании с нейролептаналгезией и мониторным наблюдением деятельности сердечно-сосудистой и дыхательной системы. Во всех случаях операция выполнена только с одной - левой стороны, с учётом анатомического строения бронхиального дерева.

ТЕХНИКА ОПЕРАЦИИ. Следуя принципам оперативного лечения БА по способу W. Ulmer и D. Schlenkhoff [3,4], где авторы рекомендуют пересечь внутреннюю ветвь верхнего гортанного нерва, мы разработали способ односторонней резекции внутренней ветви верхнего гортанного нерва, который выполняется с применением оптического увеличения, использованием микроинструментария и соблюдением принципов прецизионной техники [патент на изобретение №TJ 405 от 15.12.2010г.].

Положение больного – лёжа на спине, со слегка опрокинутой назад головой, лицо больного смотрит вправо.

Как известно выбор правильного доступа в оперативной хирургии является залогом успешного выполнения последующих этапов, т.е. оперативного приёма и завершающего.

Нигде, как при операциях в области шеи, следует тщательно, не торопясь, геометрически рассчитать и маркировать линию доступа, учитывая удобства для выполнения необходимого объёма операции, а вместе с тем и считаясь с эстетическими требованиями. Так, для точного определения доступа, прежде всего, нужно ориентироваться на trigonum caroticum, ограниченный сверху задним брюшком m.digastricus, снаружи – грудино-ключично-сосцевидной мышцей и снутри – верхним брюшком m. omohyoideus. Следовательно, маркировать линию доступа нужно в пределах этого треугольника, т.е. ориентируясь на верхний край щитовидного хряща (в данном положении больного он легко визуализируется и пальпируется, за исключением лиц с короткой и толстой шеей!) нужно провести косую линию, которая вместе с медиальным краем грудино-ключично-сосцевидной мышцы образует угол в 30-45 градусов (рис.1).

На следующем этапе выполняется местная инфильтрационная анестезия, раствором 1% лидокаина с адреналином (1:100000) снаружи внутрь послойно, а также и на боковые стороны оперируемой области, чтобы блокировать все кожные чувствительные нервные ветви, подходящие к ране. Такая местная анестезия длится от одного до полутора часов, чего достаточно для выполнения данной операции.

Следует особо отметить, что данное вмешательство выполняется строго под оптическим увеличением и только с применением прецизионной техники. Фиксируя кожу I и II пальцами, плавным движением скальпеля выполняется левосторонний шейный косо-поперечный разрез длиной 3-4 см по предварительно определённой ориентирами маркированной линии. Как правило, для предупреждения возникновения в последующем сквозного, втянутого, неподвижного рубца на шее, разрез рекомендуется выполнить с соблюдением ступенчатого (лестничного) рассечения слоев – кожа и подкожная клетчатка с fascia superficialis, s. subcutanea и m. platysma рассекается в одной плоскости. Затем, отступив от края кожной раны на 0,5 см, рассекаются глубжерасположенные слои - lamina superficialis fasciae colli propria, lamina profunda fasciae colli propria и по ходу волокон - мышцы, лежащие ниже подъязычной кости. На данном этапе следует найти промежуток между нижним краем подъязычной кости и верхним краем щитовидного хряща. Эти ориентиры очень легко и удобно прощупываются кончиком указательного пальца. Таким образом, ограничиваем зону поиска

до 2,5 см в диаметре. Здесь визуализируется первая ветвь наружной сонной артерии - левая верхняя щитовидная артерия вместе с сопровождающими венами. Позади и медиальнее от этих сосудов, а иногда чуть выше (1-3 мм), если острым и тупым путём обнажить membrane thyrohyoidea, на ней можно увидеть внутреннюю ветвь n. laryngeus superior (рис. 2а). Она проходит, как правило, поперечно по fascia prevertebralis, позади a. et v. laryngeus superior, и вместе с ними проникает через боковую часть щитоподъязычной мембраны в полость гортани.

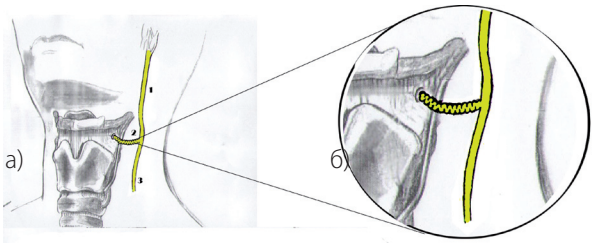

РИС. 2. АНАТОМИЧЕСКОЕ РАСПОЛОЖЕНИЕ ВНУТРЕННЕЙ ВЕТВИ N. LARYNGEUS SUPERIOR (1), RAMUS INTERNUS (2), RAMUS EXTERNUS (3) (А); СХЕМА ПОД ОПТИЧЕСКИМ УВЕЛИЧЕНИЕМ (Б)

Обычно обращает на себя внимание характерная внешняя форма и цвет нервного ствола. Внутреннюю ветвь n. laryngeus superior, пожалуй, нельзя спутать с другими структурами, из-за выраженной извитости (рис. 2 а-б) и переливающегося цвета белесовато-слоновой кости. При просьбе пациента к акту глотания отмечается повышенная мобильность и расправление нервного ствола. К тому же этот нерв при акте глотания двигается в такт со щитовидным хрящом и membrane thyrohyoidea (рис. 3 а-б).

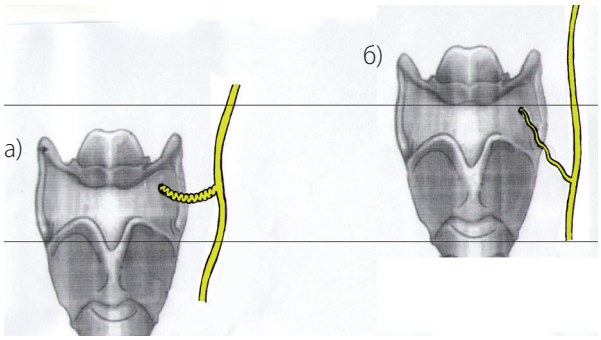

РИС.3. ВНУТРЕННЯЯ ВЕТВЬ N. LARYNGEUS SUPERIOR (ИЗВИТОЙ ФОРМЫ) ПРОНИКАЕТ ЧЕРЕЗ БОКОВУЮ ЧАСТЬ ЩИТОПОДЪЯЗЫЧНОЙ МЕМБРАНЫ В ПОЛОСТЬ ГОРТАНИ (А) И ПРИ АКТЕ ГЛОТАНИЯ, КОГДА ВЕСЬ АНАТОМИЧЕСКИЙ КОМПЛЕКС ПОДНИМАЕТСЯ ВВЕРХ, НЕРВ ЛИШЬ РАСПРАВЛЯЕТСЯ (Б)

Удостоверившись в правильном анатомическом выборе, резецируется 1-1,5 см из ствола внутренней ветви n. laryngeus superior. Гемостаз по ходу операции. В глубину раны проводится резиновая полоска. Platysma сшивается отдельными узловыми рассасывающимися нитями атравматической иглой. На кожу накладывается внутрикожный непрерывный шов атравматической нитью пролен 4/0 или нейлон 4/0. Резиновый выпускник удаляется на следующий день, и на область послеоперационного шва наклеивается Steri-strip или Proxi-strip. Кожные швы снимаются на 7-е сутки.

Результаты и их обсуждение. Ближайший послеоперационный период во всех случаях протекал гладко, раны зажили первичным натяжением, швы сняты в срок. Как правило, больные в удовлетворительном состоянии на 2-е сутки после операции выписывались домой, дальнейшее лечение, и наблюдение их проводилось в амбулаторных условиях совместно с терапевтами.

Отдалённые результаты в сроках от 6 месяцев до 5 лет изучены нами у всех 28 оперированных больных.

В целом результаты операции оценивали как хорошие, удовлетворительные и неэффективные. Критериями оценки результатов были как субъективные ощущения больных, так и данные спирометрии, проведённые после операции.

Результаты оценивались как хорошие, если пациенты отмечали отсутствие астматических приступов и необходимость в приёме лекарств. В случаях урежения астматических приступов и соответственно уменьшения приёма лекарственных препаратов у пациентов результаты считали удовлетворительными. При отсутствии каких-либо позитивных изменений в течение БА, у больных хирургическое лечение регистрировали как неэффективное.

Согласно этим критериям хорошие результаты были отмечены у 6 (21,4%) больных, удовлетворительные - у 15 (53,5%) и неэффективные - у 7 (25%).

Как свидетельствуют данные литературы, многолетний опыт хирургического лечения БА испробовал множество теорий и способов, оставив часть из них в истории хирургии из-за опасных для жизни осложнений, а другая часть - хотя и применяется, но лишь в тех клиниках, где были зарождены эти идеи, ибо, не нашли они широкого применения в связи с травматичностью или малой эффективностью. Причём, зачастую риск, связанный с общим наркозом при таких операциях превосходил положительные результаты во много раз, а возможность развития кровотечений из-за выполнения широких доступов настораживал и ограничивал круг хирургов, способных выполнить эти операции.

Прототипом, разработанного нами способа, является метод пересечения внутренней ветви верхнего гортанного нерва, предложенный D. Schlenkhoff. Несмотря на уникальность его идейного подхода к лечению БА, технические моменты выполнения, предложенного автором хирургического способа, на наш взгляд, не лишены недостатков. Так, относительно широкий и несколько высоко расположенный доступ, повышает риск повреждения шейной ветви n. facialis и к тому же затрудняет поиск внутренней ветви n. laryngeus superior, а, следовательно, и опасность ошибочного пересечения n. hipoglossus с вытекающими отсюда осложнениями, на что и акцентирует сам автор [3,4]. Этому также способствует и традиционная техника выполнения операции без применения оптического увеличения и неприцизионного выполнения операции. Последнее, не только увеличивает объём и продолжительность операции, но может также обусловить гораздо большую травматичность для окружающих тканей, что небезразлично для такой анатомической области, как шея, где множество жизненно важных анатомических структур, расположенных тесно и в небольшом пространстве, сохраняя угрозу кровотечения на каждом шагу. Следует отметить, что с целью дальнейшего развития логики оперативного лечения БА, данный способ навёл нас на идею усовершенствования техники и оптимизации хирургического метода как дополнение к комплексному лечению БА.

Наш скромный опыт показал, что разработанный нами способ резекции внутренней ветви n. laryngeus superior является простым и практически безопасным методом, при выполнении его опытным специалистом по микрохирургии. Преимуществами предложенного нами способа является ряд особенностей. Так, операция выполняется под местной анестезией, выбор которой был неслучайным, во-первых - это, прежде всего, отягощённый аллергический анамнез больных с БА и наличие у них множества сопутствующих заболеваний; во-вторых, необходимость в сохранении контакта с больным в течение операции; в-третьих, способ является простым, доступным, эффективным, недорогим, а главное - безвредным. Так же следует отметить, что анестетическое действие лидокаина развивается быстро, 90-95% его метаболизируется в печени и не обладает кумулятивными свойствами.

Следующая особенность, это минимальная длина разреза, не более 3-4 см, благодаря тщательно подобранному доступу, основанному на внешних ориентирах. Строгое соблюдение этих ориентиров, позволит сделать правильный доступ, который обеспечит максимальную близость к нужному анатомическому образованию (патологическому очагу), позволит достаточно обнажить зону действия, минимально при этом повредив ткани. Хороший обзор раны уменьшает риск совершения ошибок в ходе выполнения данной операции.

Главным преимуществом нашего способа можно считать применение оптического увеличения, использование микроинструментария и соблюдение принципов прецизионной техники, что позволяет, прежде всего, деликатно обращаться с тканями, прицельно точно выделять и идентифицировать внутреннюю ветвь n. laryngeus superior, и к тому же сократить длительность операции. При этом этапы оперативного доступа и оперативного приёма резекции внутренней ветви верхнего гортанного нерва занимают минимальный промежуток времени (10-15минут), а в целом вся операция с завершающим этапом длится не более 25-30 минут.

Таким образом, на современном этапе, предложенный нами способ резекции внутренней ветви верхнего гортанного нерва, ввиду малой травматичности, отсутствия осложнений и нежелательных последствий при аккуратном и умелом её проведении, отсутствия необходимости в специальной подготовке больного и проведения операции с минимальными финансовыми затратами, имеет значительные преимущества перед своими аналогами и является оптимальным и целесообразным дополнением консервативному лечению БА. Представленные в работе данные подтверждают, что этот способ почти в 75% случаев производит положительный эффект, причём в 21,4% наблюдений полностью избавляет больных от изнурительных и частых приступов, а также приёма препаратов. Риск операции достаточно минимален, что даже при отсутствии эффекта пациент не несёт физической утраты. Пожалуй, можно утверждать, что данная методика может оказать весомую помощь в медицинской и социальной реабилитации больных с БА.

ЛИТЕРАТУРА

1. Ким В.Ю. Хирургическое лечение бронхиальной астмы радиочастотной электростимуляцией симпатических стволов: автореф. дис…канд. мед. наук / В.Ю.Ким. - М. - 2006. - С. 4-5

2. Стручков В.И. Детская торакальная хирургия / В.И.Стручков // - М. - 1975. - С. 330-334

3. Феофилов Г.Л. Новые подходы в хирургическом лечении бронхиальной астмы / Г.Л.Феофилов, В.М.Мельников /Грудная и сердечно-сосудистая хирургия // - М. - 1996.- №2. - С. 54-57

4. Феофилов Г.Л. Первый опыт лечения больных с бронхиальной астмой путём пересечения верхнего гортанного нерва / Г.Л.Феофилов, В.М.Мельников, А.А.Бушуев, В.П.Осипов // Грудная и сердечно-сосудистая хирургия// -М. - 1992. - №2. - С. 45-47

5. Савченко З.И. Адаптация физиологических систем регуляции при оперативном лечении больных бронхиальной астмой / З.И. Савченко, Г.М. Смаков // Клиническая медицина. - 1996.- №7. - С.38-39

6. Смаков Г.М. Осложнения при хирургическом лечении больных бронхиальной астмой. / Г.М. Смаков, Б.С. Бриский// Хирургия. – М.- 1990. - №2. - С.124-127

Summary

New method of surgical treatment of bronchial astma

U.A. Kurbanov, H.S. Dodariyan, A.A. Davlatov, S.M. Janobilova

Research is devoted to surgical treatment of bronchial asthma by resection of the internal branch of superior laryngeal nerve. Analyzing the results of surgery in 28 patients, the authors conclude that the method in 75% of the cases has a positive effect in 21.4% of cases, completely eliminating patients from seizures and medication.

Key words: bronchial asthma, brochial denervation, superior laryngeal nerve

АДРЕС ДЛЯ КОРРЕСПОНДЕНЦИИ:

У.А.Курбанов - ректор ТГМУ им. Абуали ибни Сино, главный редактор журнала «Вестник Авиценны»;
Таджикистан, Душанбе, пр. Рудаки, 139,
Тел.: +992 (37) 224-45-83, 224-36-87.
E-mail: kurbonovua@mail.ru