СПОСОБ ЛЕЧЕНИЯ ПАТОЛОГИЧЕСКОГО ПЕРЕЛОМА И ЛОЖНОГО СУСТАВА ВСЛЕДСТВИЕ ГЕМАТОГЕННОГО ОСТЕОМИЕЛИТА У ДЕТЕЙ

В.Г. Цуман, Ш.Р. Султонов*, А.Е. Машков
Московский областной научно-исследовательский клинический институт им. М.Ф. Владимирского, Россия;
***Таджикский государственный медицинский университет им.Абуали ибни Сино**

В работе проанализированы результаты лечения 12 детей с патологическими переломами и ложными суставами на фоне гематогенного остеомиелита с применением аутотрансплантации костного мозга. Исследования показали, что аутотрансплантация костного мозга при лечении больных детей с патологическими переломами и ложными суставами на фоне гематогенного остеомиелита является весьма эффективной. Преимущество предлагаемой методики, прежде всего, в её малой травматичности; все этапы операции выполняются одномоментно; используются некультивируемые и неконсервируемые, а аутологичные клетки костного мозга.

Ключевые слова: гематогенный остеомиелит, аутотрансплантация костного мозга, патологический перелом, ложный сустав

Актуальность. Среди многих актуальных вопросов детской хирургии проблема лечебной тактики хронического рецидивирующего гематогенного остеомиелита остаётся неразрешённой. Неудовлетворительные результаты лечения данной категории больных обусловлены поздней госпитализацией детей в хирургический стационар, недостаточной санацией гнойного очага, неадекватной антибактериальной терапией, непроведением коррекции иммунитета в остром периоде, а также неправильным выбором рациональных сроков проведения хирургических вмешательств в хроническом периоде заболевания [1-3].

Острый гематогенный остеомиелит (ОГО) у детей по различным данным в 10-40% случаев приобретает хроническое течение, из них, у 11-50% детей возникают различные ортопедические осложнения (патологические переломы, ложные суставы, анкилозы, укорочения и деформации конечностей) [3-6].

Существует множество методов лечения патологических переломов, ложных суставов и дефектов костей: аутопластика, аллотрансплантация кости, ксенобрефопластика, пластика с использованием деминерализованных костных трансплантатов и др [3,4]. Мы отдали предпочтение аутокостному мозгу, так как при этом полностью исключались проблемы гистонесовместимости. Кроме того, пересадка костного мозга из одной кости в другую у одного и того же индивидуума не нарушает общебиологических условий костеобразования, а для приживления клеток пересаженного костного мозга достаточно 15 мг [8-10]. Для образования костной ткани и мозоли в достаточно большом количестве содержится в костном мозге, где присутствуют и стволовые клетки, и другие малодифференцированные клетки, способные давать начало развития костной ткани. Кроме того, известно, что клетки костного мозга, особенно стволовые, обладают большой потенцией к делению. Одна стволовая клетка проделывает 100 митозов и образует около 1 000 000 эритропоэтиновых клеток и около 100 000 клеток – предшественников гранулоцитов и макрофагов, а моноциты дают 7-8 митозов [8-10].

Цель исследования: улучшение результатов хирургического лечения патологического перелома и ложного сустава на фоне гематогенного остеомиелита у детей путём применения аутотрансплантации костного мозга.

Материалы и методы. При лечении патологического перелома с образованием ложного сустава и дефектов трубчатых костей вследствие гематогенного остеомиелита сотрудниками отделении детской хирургии МОНИКИ профессорами Цуман В.Г. и Машковым А.Е. разработан способ аутотрансплантации костного мозга (патент №2097001, приоритет от 12.07.94). Предложенный авторами способ также применяется в клинике детской хирургии ТГМУ. По предложенному способу оперировано 12 детей с патологическими переломами и ложными суставами трубчатых костей разных локализаций.

Пересадка костного мозга осуществлялась следующим образом: под общим обезболиванием обнажали место ложного сустава, затем выделяли костные фрагменты ложного сустава, максимально щадя надкостницу и прилежащие мягкие ткани. Концы костных фрагментов освежали от рубцов и грануляций и в них спицей Киршнера делали каналы в количестве 3-5 на расстоянии 1 см в различных направлениях, в которые вводили свежий костный мозг, взятый во время этой же операции у этого же больного из пяточной кости, крыла подвздошной кости или других костей. Костно-мозговой субстрат подвергали центрофугированию. При наличии ложного сустава и дефекта кости выполняли остеотомию в области проксимального метафиза, иногда в области обоих метафизов кости и дополнительно вводили взвесь костного мозга в область дефекта вне костной ткани. Операцию заканчивали надёжной фиксацией костных фрагментов с применением гипсовой повязки, с постоянным вытяжением с использованием компрессионно-дистракционного аппарата Илизарова.

Результаты и их обсуждение. Во всех случаях получен положительный результат, но у 2 пациентов после консолидации костных фрагментов отмечались деформации сегмента, которые в дальнейшем нуждались в ортопедический коррекции.

Клинические примеры. Больной К., 8 лет, поступил в клинику с жалобами на наличие ложного сустава в области средней трети голени справа после операции секвестрэктомии, нарушение функции конечности. Болен в течение года. Клинически и рентгенологически определяется ложный сустав в области средней трети большеберцовой кости (рис. 1а). После соответствующей терапии больному выполнена операция по предложенному способу. Аутотрансплантацию костного мозга производили из крыла подвздошной кости. Операцию заканчивали стеотомией дистального метафиза и надёжной фиксацией костных фрагментов с помощью компрессионно-дистракционного аппарата Илизарова (рис.1б).

В послеоперационном периоде больной получил антибактериальную, десенсибилизирующую и иммунотерапию, физиотерапию а также витамины, минералы. Неоднократно была перелита свежецитратная кровь, плазма и раствор альбумина. Аппарат Илизарова снят через 3 месяца, конечность переведена на циркулярную гипсовую повязку. У больного наступила консолидация ложного сустава, кость склерозировалась, частично формирован костномозговой канал (рис. 1в).

По данной методике была выполнена операция больной Н., 12 лет, с диагнозом ХГО плечевой кости слева, осложнившейся патологическим переломом в области верхней трети плеча. Сгибательная контрактура локтевого сустава. После соответствующей подготовки больному выполнена операция секвестрэктомия (рис. 2а), забор аутологичного костного мозга производили из крыла подвздошной кости. Послеоперационный период протекал гладко. Общее лечение было аналогично предыдущему. Конечность фиксировалась торакоброхиальной циркулярной гипсовой повязкой сроком на 3 месяца.

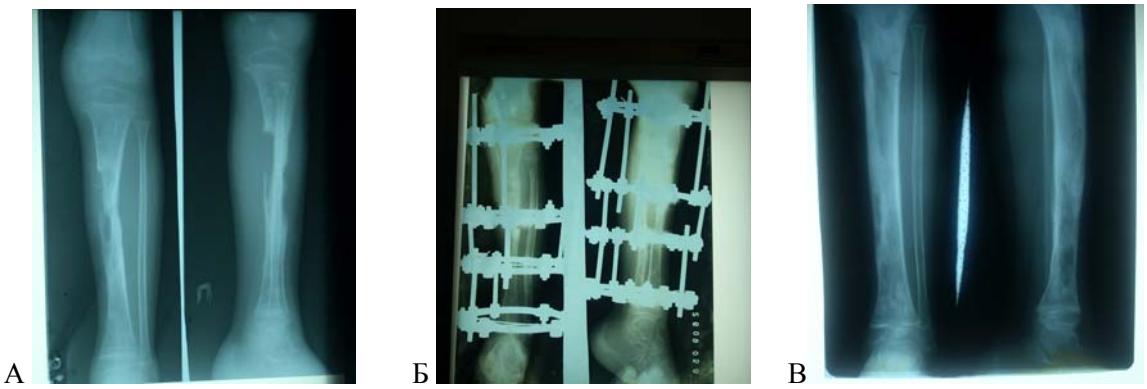

Рис. 1. Рентген-снимок больного К.: а) имеется ложный сустав в области с/3 большеберцовой кости; б) после операции по предложенному способу с помощью аппарата Илизарова; в) через 12 мес после операции

Рис. 2. Рентген-снимок больного Н. после секвестрэктомии; а) имеется патологический перелом и дефект кости в области верхней трети плеча; б) через 3 мес. после операции; в) через 1,5 года после операции

Через 3 месяца на контрольной рентгенограмме отмечается частичная консолидация патологического перелома, наличие склероза костной ткани на всём протяжении плечевой кости и его деформация.

Больной в течение 2 лет получал реабилитационное противорецидивное лечение по предложенной схеме. На контрольной рентгенограмме через 1 год и 6 месяцев костная структура восстановлена, имеется некоторая деформация кости.

Реабилитационное лечение больным проводилось индивидуально, в зависимости от выраженности патологического процесса, согласно разработанному нами «Способу комплексной реабилитации детей и подростков с патологическими переломами на фоне хронического гематогенного остеомиелита» (рацпредложение №3186/Р-487 Утв. ВОИР ТГМУ им. Абуали ибни Сино от 21.08.08 г.) в трёх этапах [7].

Первый этап - иммобилизационный, который включает в себя в основном стабилизацию патологического перелома, с применением гипсовых повязок, постоянное вытяжение и компресионно-дистракционные аппараты в физиологическом положении конечности. Одновременно больным про-

водится антибактериальная, десенсибилизирующая, иммуно- и физиотерапия, а также витамины, минералы, переливание растворов аминокислоты, свежецитратной крови и плазмы по показаниям.

Второй этап – ранний, постиммобилизационный. В этом периоде пораженные сегменты освобождались от гипсовых повязок и инструментальных фиксаций. Лечение основывалось на проведении физиотерапевтических процедур: УВЧ, электрофорез с кальцием и фосфором, парафиновой аппликации. При контрактурах и артрозах суставов выполнялось внутрисуставное введение гидрокортизона с кислородом в соответствии с возрастом детей, при последующей разработке суставов с проведением ЛФК и массажа.

Третий этап – период активного восстановления функции поражённого сегмента. На этом этапе под прикрытием комплексной терапии назначался постепенный свободный двигательный режим. Продолжались физиопроцедуры, ЛФК, массаж и стимуляция остеогенеза препаратами кальций Дзникомед, остеогенон, остеомаг, олиговит. Перечисленные реабилитационные и противорецидивные мероприятия проводились в течение двух лет, иногда больше.

Таким образом, в основе положительных результатов пересадки аутологичного костного мозга при патологических переломах и ложных суставах трубчатых костей лежат биологические закономерности преобразования стволовых и других малодифференцированнах костно-мозговых клеток. Преимущество предлагаемой методики, прежде всего - в её малой травматичности, все этапы операции выполняются одномоментно, используются не культивируемые и не консервируемые, а аутологичные клетки костного мозга. Метод не требует применения костных трансплантатов и может осуществлятся закрытым способом при патологических переломах с ещё несформированным ложным суставом.

ЛИТЕРАТУРА

1. Акжигитов К.Н., Юдин Я.Б. Гематогенный остеомиелит //- М., 1998, 285 с.
2. Красилов В.Л., Жидовинов А.А. с соавт. Использование лазера в лечение острого гематогенного остеомиелита // Материалы III Российского научного форума «Хирургия-2001». Достижения современной хирургии. -М., 2001.-С.192-193
3. Барская М.А. Хирургическая тактика при хроническом гематогенном остеомиелите у детей/ Детская хирургия// -М.,-2000.-№4.-С.31-32
4. Аманов А.И. Хирургическое лечение хронического гематогенного остеомиелита у детей/ Автореф.дисс. канд. мед. наук.-Ташкент.-2004, 16 с.
5. Машков А.Е., Слесарев В.В. с соавт. Иммунокоррегирующая терапия при хроническом остеомиелите / Детская хирургия // -М.,-2007, №3.-С.43-46
6. Поздеев А.П. Влияние удлинения бедра у детей с последствиями гематогенного остеомиелита на состояние стабилизированного тазобедренного сустава/ Вестник хирургии им. И.И. Грекова// -2000, №5, т.159.-С.47-51
7. Султонов Ш.Р. Реабилитация детей и подростков с патологическими переломами на фоне хронического гематогенного остеомиелита/ Здравоохранение Таджикистана// -Душанбе,-2008.-№4.-С.62-64
8. Цуман В.Г., Машков А.Е. Аутотрансплантация костного мозга при лечении ложных суставов и обширных дефектов трубчатых костей/ Детская хирургия//-М.,-2006.-№2.-С.14-17
9. Ziani F. Results of the surgical treatment of chronic hematogenous osteomielitis of the fibula/ Int. Ortop// -1990.-V. 14(2).-P.167-173
10. Dietz H.G. et al. Osteomielitis in children/ Ortopede// -2004. V. 33(3).-P.287-296

ХУЛОСА
УСУЛИ ТАБОБАТИ ПАТОЛОГИИ УСТУХОН ВА БУҒУМИ ҒАЙРИҲАҚИҚӢ ҲАНГОМИ ОСТЕОМИЕЛИТИ ҲЕМАТОГЕНӢ ДАР КӮДАКОН

В.Г.Суман, Ш.Р.Султонов, А.Е.Машков

Дар мақола натиҷаи табобати 12 нафар кӯдак бо шикасти патологии устухон ва буғуми ғайриҳақиқӣ дар заминаи остеомиелити (илтиҳоби мағзи устухон) ҳематогенӣ бо истифода аз аутотрансплантатсияи мағзи устухон таҳлилу баррасӣ шудааст.

Тадқиқотҳо нишон доданд, ки аутотрансплантатсияи мағзи устухон ҳангоми табобати кӯдакони гирифтори шикасти патологияи устухон ва буғуми ғайриҳақиқӣ дар заминаи остеомиелити ҳематогенӣ бисёр самарабахш мебошад. Афзалияти усули пешниҳодшуда, пеш аз ҳама, дар камосебияти он, дар як вақт иҷрошавии тамоми марҳалаҳои ҷарроҳӣ, инчунин, истифодаи ҳуҷайраҳои аутологикии мағзи устухон ба ҷои ҳуҷайраҳои парваришӣ ва ҳифозӣ мебошад.

SUMMARY
A METHOD OF TREATING A PATHOLOGICAL FRACTURE AND FALSE JOINTS DUE TO HEMATOGENOUS OSTEOMYELITIS IN CHILDREN

V.G.Tsuman, Sh.R.Sultonov A.E.Mashkov

We analyzed the results of treatment of 12 children with pathological fractures and false joints in the background of hematogenous osteomyelitis with use of autologous bone marrow.

Studies have shown that autotransplantation of bone marrow in the treatment of children with pathological fractures and false joints in the background of hematogenous osteomyelitis is highly effective. The advantage of the proposed method, especially in a small trauma, all stages of the operation carried out simultaneously, using uncultivated and autologous bone marrow cells.

Key words: hematogenous osteomyelitis, autotransplantation of bone marrow, pathological fracture, pseudarthrosis

Адрес для корреспонденции:

Ш.Р.Султонов - зав. кафедрой детской хирургии ТГМУ; 734003, Таджикистан, г. Душанбе, пр. Рудаки, 139. E-mail:sherali_1969@mail.ru