ХИРУРГИЯ

# ХИРУРГИЧЕСКОЕ ЛЕЧЕНИЕ ГИПОСПАДИИ СПОСОБОМ SALINAS

**У.А. Курбанов, А.А. Давлатов, С.М. Джанобилова**
**Республиканский научный центр сердечно-сосудистой и грудной хирургии МЗ РТ; ТГМУ им. Абуали ибни Сино**

**В работе приведены результаты одноэтапного способа устранения гипоспадии с использованием кожи препуции по S.Salinas. Авторы, изучив эффективности применения данного способа у 5-ти больных, отмечают много его преимуществ по сравнению с другими, ранее существующими способами создания уретры из кожи препуции.**

**Наблюдая больных в раннем и в отдалённом сроках (от 6 месяцев до 2 лет) послеоперационного периода, авторы ни в одном случае не отмечали осложнений или неудовлетворительных исходов.**

**Ключевые слова:** гипоспадия, способ S.Salinas,препуциальный лоскут,создание уретры

**Актуальность.** Гипоспадия является одной из наиболее частых и распространённых врожденных аномалий, которая по данным различных авторов встречается у 1 из 200-500 новорождённых мужского пола [2,3,5,7,8,11]. Различают дистальную (головчатая, коронная), стволовую (дистальная, проксимальная), пеноскротальную и промежностную форму гипоспадии.

На сегодняшний день предложены более 300 оригинальных способов и их модификаций для коррекции гипоспадии [6]. Несмотря на это, по данным большинства авторов, более 50% оперативных вмешательств заканчиваются различными рода неудачами [1,3-6]. Основными причинами неудачных исходов при хирургическом лечении гипоспадии считаются широкое применение паллиативных, патогенетически необоснованных способов операций, недооценка нюансов при выполнении оперативного вмешательства и течением послеоперационного периода [1,5]. Частыми осложнениями после пластики уретры являются свищи уретры, стриктуры артифициальной уретры с нарушением пассажа мочи, оволосение сформированной уретральной трубки с инкрустацией волос и формированием конкрементов, приводящих к инфравезикальной обструкции, рецидивам вентральной деформации ствола полового члена, деформации полового члена как следствие многократных неудачных оперативных вмешательств [1,6].

Существуют двухэтапные и одноэтапные способы хирургического лечения гипоспадии [2,7,8,10]. При двухэтапных операциях на первом этапе производится иссечение хорды, выпрямление полового члена и создание запаса тканей по волярной поверхности полового члена. Через 6 месяцев и более, вторым этапом формируется недостающая часть уретральной трубки. Одноэтапные способы устранения гипоспадии предусматривают одновременное иссечение хорды с выпрямлением полового члена и формирование уретральной трубки на одном и том же этапе. В таких случаях чаще всего уретра формируется с использованием кожи крайней плоти.

Следует отметить, что, согласно сообщениям последних лет, многие авторы являются сторонниками одноэтапного хирургического лечения гипоспадии. Результаты многочисленных исследований показали, что одним из оптимальных условий успешной коррекции гипоспадии является одноэтапность вмешательства, позволяющая в кратчайшие сроки производить коррекцию порока [5]. Одним из одноэтапных способов устранения гипоспадии является способ Salinas, который опубликован в 1994 году. В данной публикации авторы приводят результаты лечения 16 больных с гипоспадией, оперированных этим способом [10].

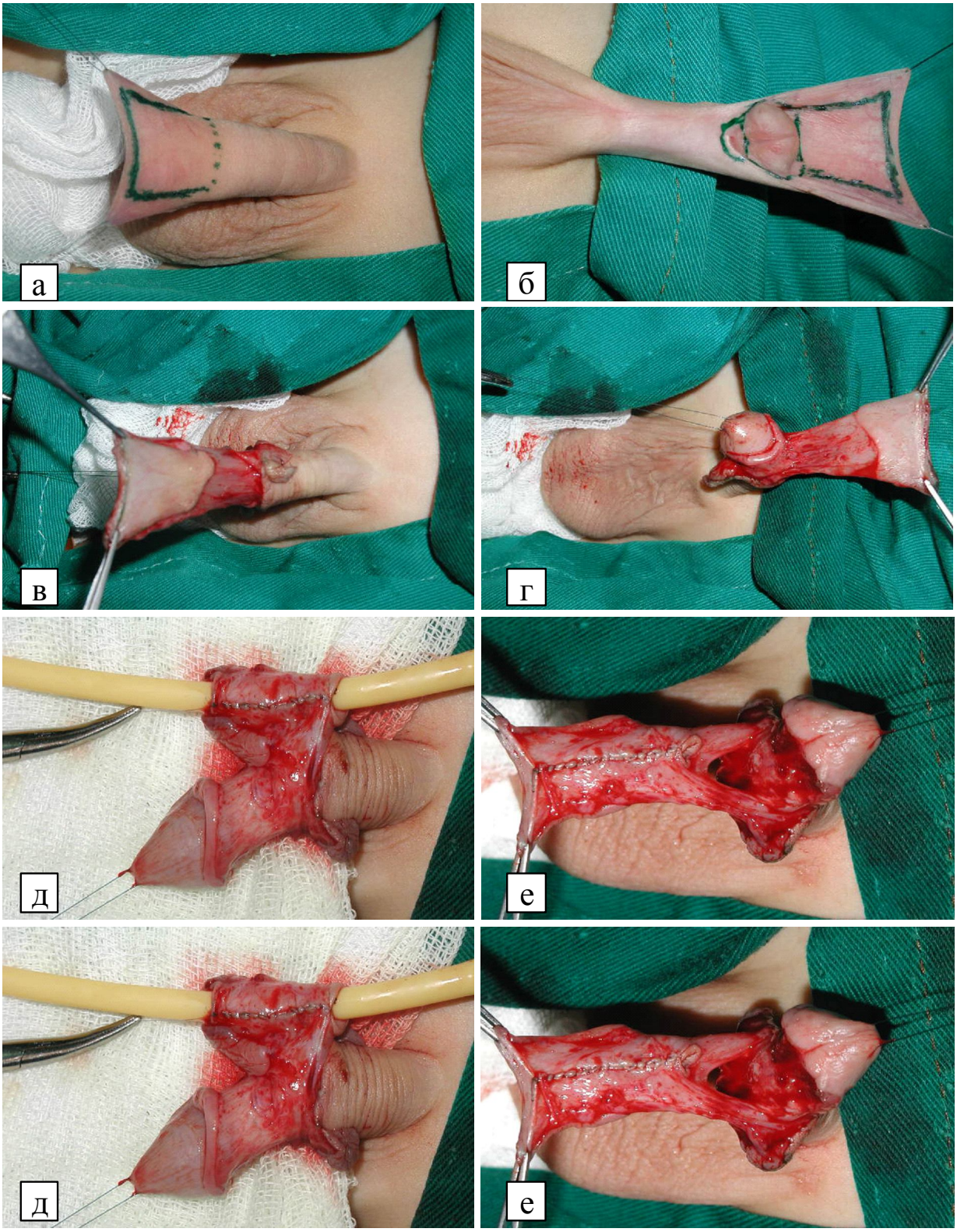


**Рис. 1. Устранение окологоловчатой формы гипоспадии способом Salinas: а и б - схема лоскутов из наружного и внутреннего листка препуции; в и г - выкроенные лоскуты на одной питающей ножке; д - формирование уретральной трубки над катетером; е - перемещение формированной уретры вместе с лоскутом для покровных тканей на волярную сторону полового члена; ж и з - окончательный вид полового члена после завершения операции.**

**Целью** настоящего сообщения явилось изучение эффективности способа Salinas при хирургическом лечении гипоспадии.

**Материал и методы.** Отделение реконструктивной и пластической микрохирургии Республиканского научного центра сердечно-сосудистой и грудной хирургии располагает опытом хирургического лечения 35 больных с гипоспадией. Раньше для устранения гипоспадии мы применяли способы Duckett, Hodgson, Cecil-Culp Bucknall и Duplay. В течение последних двух лет нами в отделение впервые внедрён способ устранения гипоспадии по S.Salinas. По этому способу оперированы 5 больных в возрасте от 5 до 8 лет. Всем больным операции выполнены под общим обезболиванием с применением оптического увеличения, прецизионной техники и тонкого (6/0-7/0) атравматического шовного материала.

Техника выполнения способа Salinas (1994) подробно приведена в статье авторов [10]. Мы в данной работе приводим лишь основные моменты оперативного вмешательства. Из наружного листка дорзальной половины препуции в продольном направлении маркируется лоскут для формирования внутренней стенки артифициальной уретры (рис. 1, а). В проекции этого лоскута из внутреннего листка дорзальной половины препуции маркируется лоскут для создания покровных тканей над формируемой частью уретры (рис. 1, б). Остальные участки препуции деэпителизируются с сохранением подлежащих тканей, которые являются питающей ножкой для лоскутов (рис. 1, в и г). По окружности дистопированного наружного отверстия мочеиспускательного канала выполняется разрез, от которого проводится другой, продольный разрез до головки полового члена с целью создания ложа для размещения артициальной уретры. Над катетером Фолли из лоскута наружного листка препуции создаётся уретральная трубка (рис. 1, д). По центру питающей ножки в безсосудистой зоне формируется окно, через которое головка полового члена проводится в дорзальную сторону, а формированная уретральная трубка вместе с лоскутом для покровных тканей - в волярную сторону полового члена (рис. 1, е). Катетер через дистопированное наружное отверстие мочеиспускательного канала вводится в мочевой пузырь и раздувается баллончиком. Далее, формируется анастомоз между дистопированным наружным отверстием мочеиспускательного канала и артифициальной уретрой, ушивание дистального конца последней с краем кожи головки полового члена. Дефект покровных тканей волярной поверхности полового члена укрывается лоскутом из внутреннего листка препуции. Кроме пластического материала для укрытия дефекта покровных тканей, этот лоскут служит ещё монитором для контроля кровообращения артифициальной уретры (рис.1, ж и з).

Дальнейшее изучение возможностей этого способа показало, что его можно применить также при стволовых формах гипоспадии. Особенность заключается лишь в правильном расчёте при планировке лоскутов, чтобы длина артифициальной уретры из наружного листка препуции была достаточной и достигала головки полового члена. При этом длина лоскута из наружного листка препуции можно увеличить за счёт кожи дорсальной поверхности полового члена, которая включается в состав лоскута из наружного листка препуциального лоскута. Приводим клинический пример.

Больной Р., 8 лет. Поступил в клинику с диагнозом гипоспадия, стволовая форма. Эктопированный меатус располагается на границе проксимальной и средней трети полового члена. Больному в плановом порядке под общим обезболиванием произведено устранение гипоспадии способом Salinas. Течение послеоперационного периода было гладким, заживление ран произошло первичным натяжением. Лоскут прижился, в нём проявилось компенсированное кровообращение (рис.2).

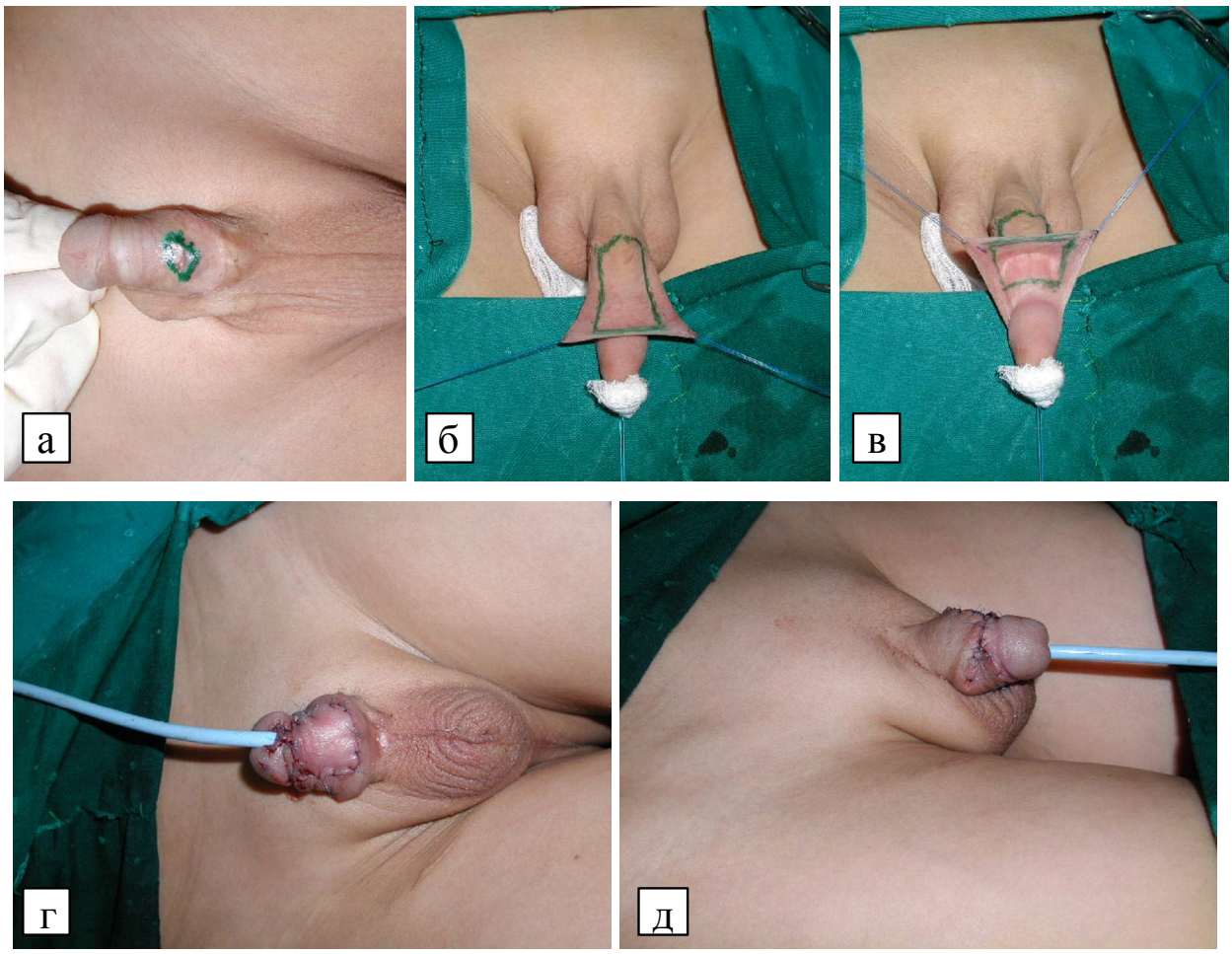


**Рис. 2. Устранение стволовой формы гипоспадии способом Salinas: а - стволовая форма гипоспадии до операции; б и в - схема лоскутов из наружного листка препуции для артифициальной уретры и из внутреннего листка - для укрытия дефекта волярной поверхности полового члена; г и д - вид полового члена после завершения операции.**

**Результаты и их обсуждение.** Непосредственный послеоперационный период у всех 5-ти оперированных детей протекал гладко, раны зажили первичным натяжением, швы сняты на 10-12-е сутки. Перемещённые лоскуты прижились полностью, форма полового члена была удовлетворительной. Катетер из мочеиспускательного канала удалён на 7-8-е сутки после операции, мочеиспускание через отверстие сформированной уретры - полной напряжённой струёй. Осложнения местного или общего характера ни у одного больного после устранения гипоспадии способом Salinas не наблюдалось.

По данным литературы, самым частым осложнением хирургического лечения гипоспадии являются уретральные свищи. Согласно данным ряда авторов, такое осложнение встречается практически при всех видах пластики уретры. Считается, что причинами формирования уретральных свищей являются локальная ишемия тканей с последующим некрозом и формированием фистулы, дезадаптация краев артифициальной уретры, использование грубого шовного материала, травматизация тканей хирургическим инструментарием, инфицирование, неадекватная деривация в послеоперационном периоде, неправильное наложение повязки и др. [5,9]. В связи с этим, на наш взгляд, весьма важным является выполнение оперативного вмешательства под оптическим увеличением с обязательным применением прецизионной

техники и микрохирургического инструментария с использованием тонкого атравматического шовного материала. Аналогичного мнения придерживается А.К.Файзулин (2002), который, наряду с усовершенствованием оперативных способов, применил микрохирургическую технику, чем достиг уменьшения осложнений от 72% до 11,4% [5].

Отдалённые результаты наблюдали у всех оперированных в сроки от 6 месяцев до 2 лет. У всех наблюдавшихся отмечался хороший отдалённый результат. Искривление и деформация, форма и вид полового члена были естественными, мочеиспускание было свободным, деформации струи мочи не было. При эрекции искривления полового члена не отмечалось (рис. 3).

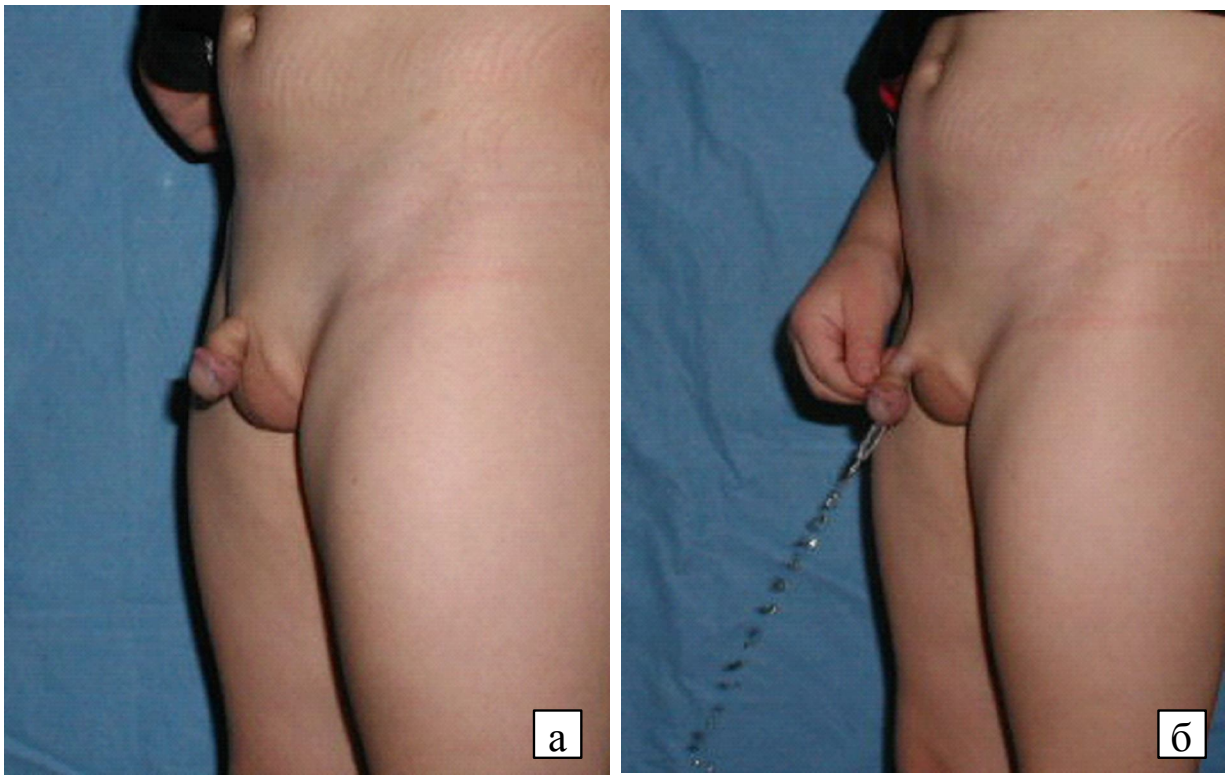


**Рис. 3. Отдалённый результат устранения гипоспадии способом Salinas: а - вид полового члена (естественные контуры и форма без искривления ствола; б - мочеиспускание через артифициальной уретры полной ровной струёй.**

По данным литературы, удовлетворительный результат при лечении гипоспадии, как правило, достигался посредством нескольких оперативных вмешательств. При этом форма полового члена после многократных операций часто не соответствовала физиологическому виду за счёт множественных послеоперационных рубцов и кожных образований [5].

Результаты оперированных нами больных способом S.Salinas подтвердили приведённые данные в работе самих авторов. Преимуществами этого способа перед ранее существующими способами являются:

1. Лоскуты хорошо кровоснабжаются ввиду включения в состав ножки множества сосудов препуции.

2. Способ можно использовать даже при проксимальных формах гипоспадии, увеличивая длину лоскута из наружного листка препуции путём использования кожи дорсальной поверхности полового члена.

3. Ножка лоскута не поворачивается вокруг оси, как это делается при других способах

формирования уретры (Duckett, Hodgson) из кожи препуции, что предупреждает затруднение кровообращения в лоскутах.

4. Не образуются "собачье уши", наличие которых при использовании других способов требуют дополнительных разрезов, вызывающих опасность ухудшения кровоснабжения в лоскутах.

5. Исключается возможность оволосения внутренней выстилки сформированной уретры.

6. Возможность контроля кровоснабжения сформированной уретры кожным лоскутом волярной поверхности полового члена.

Таким образом, наш скромный практический опыт применения способа S.Salinas при гипоспадии подтвердил значительные примущества данного способа перед другими, ранее существующими. Этот способ лишён недостатков своих аналогов, в связи с чем при его применении сводятся к минимуму возможные осложнения.

**Литература**

1. Жарков Д.А., Райгородская Н.Ю., Напольников Ф.К., Цмокалюк Е.Н. Клинико-морфологическая характеристика андрогенного статуса у детей с гипоспадией и его влияние на результаты хирургического лечения // Саратовский научно-медицинский журнал. 2009. Том 5. №3. С. 433-437
2. Лопаткин Н.А., Шевцова И.П. Оперативная урология // Руководство. Л. Медицина. 1986
3. Майлыбаев Б.М., Лозовой В.М., Ботабаев А.С., Лозовая Е.А., Бураев Г.Б., Ходоровская М.В. Коррекция гипоспадии у детей // Бюллетень Международной научной хирургической ассоциации. Том 2. №1. 2007. С. 81-82
4. Файзулин А.К. Одноэтапная коррекция гипоспадии у детей // Автореф. канд. дисс. М. 1995
5. Файзулин А.К. Современные аспекты хирургического лечения гипоспадии у детей // Автореф. докт. дисс. М. 2002
6. Arap S., Mitre A.I. Penoscrotal Hypospadias // Brazilian Journal of Urology. Vol. 26. N 3. P. 304-314
7. Krupp S. Plastische Chirurgie: Klinik und Praxis. - Ecomed, Landsberg. 1997
8. Krupp S. Plastische Chirurgie: Klinik und Praxis. - Ecomed, Landsberg. 2007
9. Nicolle F. V., Chir M . Improved repairs in 100 cases of penile hypospadias // Br. J. Plast.Surg. 1996. Vol. 29. N 2. P.150-157
10.Salinas V.M., Garcia-Morato V., Fernandes F.H.. Garcia F.J. One-stage repair of hypospadias with a bipaddled preputial island flap // Br.J.Plas.Surg. 1994. Vol 47. P. 241-245
11.Tsutomu Ogata. A New Gene Involved in Hypospadias/Ogata Tsutomu, Jocelyn Laporte, Maki Fukami // Hormone Research.2009.Vol.71.P.245-252

## Хулоса

## Табобати ҷарроҳии гипоспадия бо усули S.Salinas

**У.А. Қурбонов, А.А. Давлатов, С.М. Ҷанобилова**

Дар мақола натиҷаҳои тарзи якмарҳалагии бартараф кардани гипоспадия бо истифода аз пӯсти препутсия бо усули S.Salinas оварда шудааст. Муаллифон самаранокии истифодаи ин усулро дар 5 бемор омӯхта, бартариҳои бисёри онро нисбат ба усулҳои пештар ҷой дошгаи сохтани уретра аз пӯсти препутсия қайд менамоянд. Беморонро дар давраи барвақт ва ниҳоии баъдиҷарроҳӣ (дар давоми аз 6 моҳ то 2 сол) назорат намуда, муаллифон дар ягон нафари ҷарроҳишудагон авориз ё натиҷаи ғайриқаноатбахш мушоҳида накарданд.

**Summary**
**SURGICAL TREATMENT OF HYPOSPADIAS BY S.SALINAS**
**U.A. Kurbanov, A.A. Davlatov, S.M. Djanobilova**

The results of a single-stage method of removing hypospadias with prepuce skin by S. Salinas are shown in the article. The authors studied the effectiveness of this method in 5 patients, there are a lot of its advantages compared with other, previously existing methods of creating the urethra from the skin prepuce. Watching the patients in the early postoperative period, and long-term results of operations in the periods from 6 months to 2 years, the authors in any case of complications or poor outcome's not mentioned.

**Key words:** hypospadia, technigue S. Salinas, preputial flap, utral repair

**Адрес для корреспонденции:** У.А. Курбанов - ректор ТГМУ им. Абуали ибни Сино; Таджикистан, Душанбе, пр. Рудаки-139, Тел: +992 (37) 224-45-83, E-mail: kurbonovua@mail.ru

# АНАЛИЗ ОСЛОЖНЕНИЙ РЕКОНСТРУКТИВНО-ПЛАСТИЧЕСКИХ ОПЕРАЦИЙ В ЧЕЛЮСТНО-ЛИЦЕВОЙ ОНКОЛОГИИ

## Ш.З. Хабибулаев
## ГУ "Онкологический научный центр" МЗ РТ

**В исследовании проведён анализ осложнений реконструктивно-восстановительных операций у 104 больных местнораспространённым раком области головы и шеи. Осложнения в виде полного или частичного некроза трансплантата, образование свищей, нагноения послеоперационной раны и расхождение швов диагностированы у 40 больных, что составляет 38,5%, причём более половины из них приходится на локализацию новообразования в полости рта, ротоглотке и на губах. Отмечена зависимость частоты осложнений от возраста больных, стадии опухолевого процесса и его локализации.**

**Основными мерами профилактики гнойно-некротических осложнений являются активное ведение больных в послеоперационном периоде, профилактика гиподинамии, обеспечение полноценного питания и разработка индивидуальных схем противоотёчного, антикоагулянтного и противовоспалительного лечения, а также современные химические и физические методы улучшения микроциркуляции в пересаженных лоскутах.**

**Ключевые слова:** рак головы и шеи, осложнения реконструктивно-пластических операций

**Актуальность.** В оценке результатов реконструктивно-восстановительных операций важнейшая роль отводится анализу осложнений пластики и разработке действенных мер их профилактики. Это тем более значимо, поскольку если реконструкция обширных дефектов головы и шеи выполнена с соблюдением всех правил и разработанных методик, направленных на полное восстановление утраченных функций и внешних этических нормативов.

По данным различных авторов, осложнения пластических операций при восстановлении обширных дефектов головы и шеи имеют место в среднем у 30-40% пациентов [3]. Некоторые авторы приводят более высокие цифры - 72-78% гнойно-некротических осложнений при операциях в челюстно-лицевой области [1, 2]. Разработка действенных мер профилактики осложнений, возникших после пластических операций, требует изучения всех факторов, способных повлиять на течение послеоперационного периода и реконвалесценцию пациентов. Факторы, на первый взгляд, не оказывающие особого влияния на заживление раны, могут