

МОРФОЛОГИЧЕСКИЕ ИЗМЕНЕНИЯ СЛИЗИСТОЙ БРОНХОВ ПРИ ОСЛОЖНЁННОМ ЭХИНОКОККОЗЕ ЛЁГКИХ

З.Ш. Файзиев

*Кафедра хирургических болезней №2 ТГМУ им. Абуали ибни Сино;
Республиканский научный центр сердечно-сосудистой и грудной хирургии*

Ключевые слова: лёгкие, морфология, фибробронхоскопия, эхинококкоз

Актуальность. Проблема эхинококкоза лёгких (ЭЛ) продолжает оставаться актуальной для нашего региона. Из всех локализаций эхинококковых кист (ЭК) в организме человека на лёгкие приходится около 25% случаев. Частота осложнённых форм ЭЛ достигает 30-40%, среди которых наиболее частыми и грозными являются нагноение ЭК (19,2-34,5 %), прорыв её в бронхиальное дерево (38-77%) и в плевральную полость (4,9-26,3%), лёгочное кровотечение (6,4-18,3%). Эти осложнения нередко приводят к гибели больных, что составляет от 2 до 10%. Развитие осложнений вызывает значительные трудности в диагностике и хирургическом лечении больных. Так, диагностические ошибки достигают 16-25%, а различные осложнения в послеоперационном периоде - до 40-47,5% (1,7-9).

Прорыв эхинококковой кисты лёгкого в бронх - это тяжёлое осложнение данной локализации паразита, что значительно ухудшает состояние больных (Дейнек И.Я., 1968, Петровский Б.В., 1985). При прорывах больших кист в бронх, кроме аллергических проявлений, отмечается быстрое развитие инфекционных осложнений со стороны бронхиального дерева, остаточной полости и перикистозной лёгочной ткани. Несмотря на достигнутые успехи в рентгенологической диагностике осложнённых форм эхинококкоза лёгких, всё же довольно часто встречаются дифференциально-диагностические трудности в распознавании осложнённого эхинококкоза лёгких (ОЭЛ) с другими полостными образованиями в лёгких (5). Для выработки оптимального плана лечебных мероприятий в комплексе мер предоперационной подготовки и определения сроков выполнения оперативных вмешательств при осложнённом эхинококкозе лёгких (ОЭЛ), большое значение имеет правильная оценка воспалительного процесса в бронхах.

В этих случаях большую услугу оказывает диагностическая фибробронхоскопия (ФБС) с морфологической верификацией вида эндобронхита (2,4,8). В литературе имеется много сообщений о преимуществах ФБС при непаразитарных гнойно-воспалительных процессах лёгких с изучением патоморфологических изменений бронхов (3,6). Однако, работы посвящённые изучению бронхологической картины при ОЭЛ немногочисленны, а в сопоставлении с морфологической верификацией изменений слизистой бронхов - практически отсутствуют.

Целью исследования явилось изучение патоморфологических изменений слизистой бронхов при осложнённом эхинококкозе лёгких.

Материал и методы исследования. За период с 1997 года по 2008 год в отделении грудной хирургии Республиканского научного центра сердечно-сосудистой и грудной хирургии мы проанализировали опыт бронхоскопической диагностики с морфологической верификацией 97 больных ОЭЛ. Мужчин было 42 (43,3%), женщин - 55 (56,7%). Возраст больных варьировал от 15 до 70 лет. Лица молодого и трудоспособного возраста составили 69%.

Характер осложнений был таковым: прорыв эхинококковой кисты в бронх отмечен у 65 (67%) больных, нагноение ЭК без прорыва - у 7 (7,2%), прорыв в плевральную полость и бронх - у 8 (8,2%), лёгочное кровотечение - у 17 (17,6%).

Причинами лёгочного кровотечения были прорыв ЭК в бронх в 17 случаях, глубокий разрыв фиброзной капсулы без прорыва ЭК - в 5-ти. Этим больным проводилась диагностичес-

кая ФБС с целью верификации диагноза, установления источника кровотечения, особенно при двустороннем поражении.

Одиночные, односторонние кисты наблюдались чаще у 77 больных (79,4%). Множественный эхинококкоз (включая одиночные двусторонние ЭК) отмечен у 20 (20,6%) больных. ЭК чаще локализовались в нижних долях (80,6%), больше в правом лёгком.

Фибробронхоскопия при нагноении остаточной полости ЭК без прорыва в бронх произведена 7 (7,2%) больным, с целью дифференциальной диагностики с другими полостными образованиями лёгких. Фибробронхоскопия оказала неоценимую помощь в деле установления диагноза.

Во всех случаях прорыва ЭК в бронх или плевральную полость при отсутствии общих для исследований противопоказаний была выполнена ФБС.

Фибробронхоскопия проводилась аппаратом BF - ITR фирмы «Олимпус» (Япония) и R.Wolf (Германия). Процедура выполнена под местной анестезией (раствор лидокаина 1% или ксилокаина 2% в количестве 10-15 мл). При завершении исследования у больных взята биопсия из шпоры дренирующего бронха. Биоптаты бронхов фиксировали 10% раствором нейтрального формалина и заливали в парафин. Срезы окрашивали гематоксилин-эозином. Характер воспаления оценивали по Г.И. Непомнящих.

Одно из важных мест в бронхоскопической диагностике занимает выявление и оценка воспалительных изменений бронхов. В клинической практике получили распространение два подхода к бронхоскопической характеристике воспалительных изменений бронхов. Один из них заключается в определении вида эндобронхита, другой - в определении распространённости бронхита и степени интенсивности воспаления без указания его характера. Выявление патологических процессов базировалось на наличии следующих элементов: вид слизистой бронхиального дерева, характер содержимого и секрета, кровоточивость слизистой оболочки, вид сосудистого рисунка, эластичность стенок и моторики, наличие дистонии трахеи и бронхов.

Результаты и их обсуждение. В определении вида эндобронхитов при осложнённом эхинококкозе лёгких мы придерживаемся классификации Путова Н.В. с соавт., Лукомского Г.И. с соавт., видоизменённой нами применительно к осложнённым формам эхинококкоза лёгких.

Так у 28 (31,1%) больных с катаральным и гнойным эндобронхитом при прорыве эхинококковой кисты в бронх обнаружено вклинение хитиновой оболочки в устье дренирующего бронха, что приводило к его обтурации (рис. 1.).

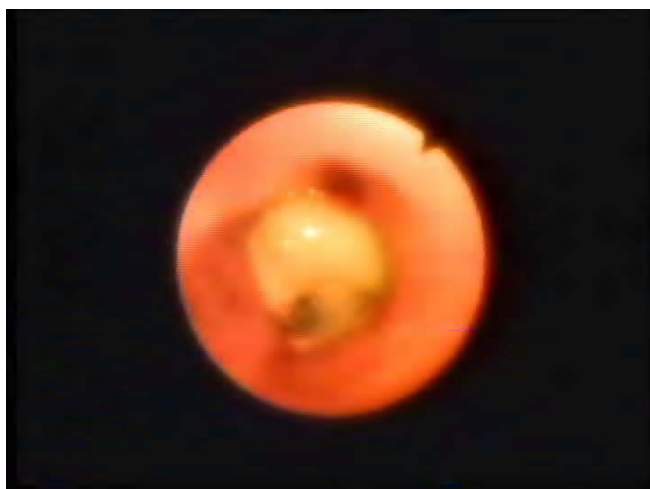

Рис. 1. Эндифото. Вклинившаяся хитиновая оболочка в устье S-8 правого лёгкого.

Выраженный отёк слизистой оболочки дренирующих бронхов – у 72 (74,2%) больных, выраженная гиперемия слизистой бронхов - у 79 (81,4%) больных, эти изменения часто были распространёнными и не зависели от инфицированности ЭК, так как здесь большое значение имеет аллергический фактор.

Важные эндоскопические симптомы ОЭЛ у исследуемых больных были следующие: кровоточивость - у 68 (70,1%), изъязвление слизистой оболочки бронхов - у 35 (36,0%) больных. Эти изменения зависят от характера воспалительной реакции со стороны организма, при нагноениях ЭК с прорывом в бронх или без него, нагноении остаточной полости (эхинококковый абсцесс), эхинококковой кисты лёгких.

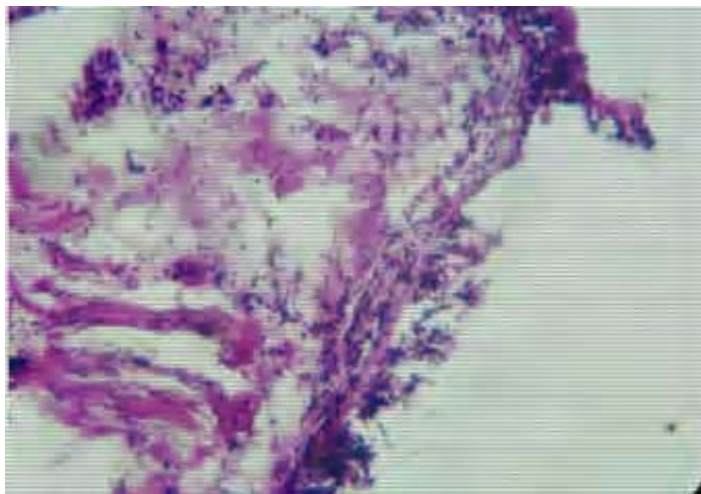


Рис. 2. Микрофото. Катаральный бронхит. В строме отёк и небольшая очаговая воспалительная инфильтрация лейкоцитами и лимфоцитами, окраска гематоксилин-эозином, х 67.

Катаральный эндобронхит (ограниченный и диффузный) наблюдался у 39 (40,2%) больных при прорывах неинфицированных кист, проявлялся гиперемией и отёчностью слизистой оболочки, скоплением слизистого или слизисто-гнойного секрета, деформацией устьев бронхов.

Гистологическое исследование биоптатов бронхов при катаральном эндобронхите (рис. 2) позволило выявить следующий комплекс морфологических изменений: слизистая бронха отёчная, покрыта серозным экссудатом с небольшим количеством лейкоцитов. Эпителий многорядный, но с признаками дезорганизации эпителиального слоя. Соотношение бокаловидных и реснитчатых клеток изменено в сторону преобладания бокаловидных. Базальный слой выражен отчётливо, как правило, утолщён, иногда со своеобразными полипоподобными образованиями. Состояние подслизистого слоя характеризуется выраженным полиморфизмом, с многочисленными расширенными капиллярами. Бронхиальные железы гипертрофированы, в них ацинусы перерастянуты слизью. Клеточные реакции выражены умеренно и обнаруживаются в виде скоплений мононуклеаров вокруг сосудов, под базальным слоем. В сосудах пристеночно расположены нейтрофилы и эозинофилы.

Гнойный эндобронхит (ограниченный и диффузный) - у 51 (52,6%) больных, он был связан с прорывом нагноившейся кисты в бронх и характеризовался обильной гнойной секрецией, закруглением шпор бронхов, резкой отёчностью слизистой оболочки, гиперемией, лёгкой кровоточивостью при контакте с фибробронхоскопом. Слизистые оболочки бронхов изъязвлены и покрыты гнойным фибринозным налётом.

Морфологические признаки гнойного эндобронхита отличаются от катарального, увеличением количества нейтрофилов и эозинофилов, усилением диффузной инфильтрации под-

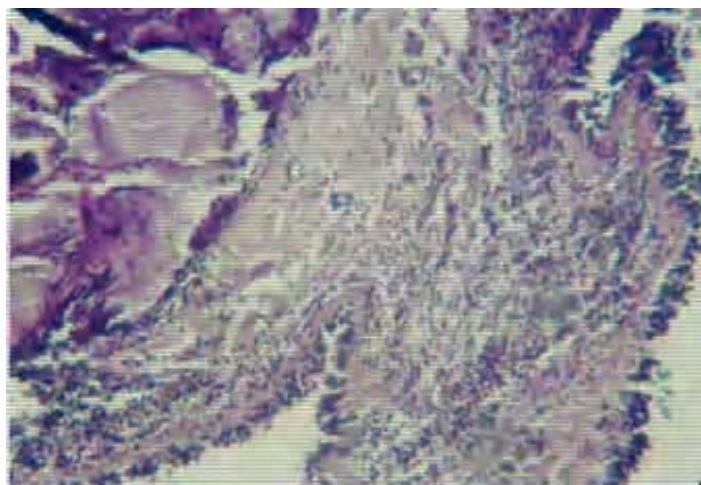


Рис. 3. Микрофото. Гнойный бронхит. Призматический эпителий гиперплазирован, местами уплотнён. В строме диффузная лимфо-плазмоцитарная и эозинофильная инфильтрация, кистозно-расширенные железы, склероз, окраска гемотоксилин-эозином, х 67.

слизистого слоя и изредка пенетрацией базального слоя клеточными элементами. В покровном эпителии большое количество ослизняющихся бокаловидных клеток. В строме, железы, часть которых кистозно растянуты слизью, а также фиброз, явления отёка и большое количество расширенных сосудов, часть из которых имеет тромбы из бактерий и полуразрушенных лейкоцитов. Все слои слизистой пронизаны большим количеством лейкоцитов и лимфо-гистиоцитарных элементов. Местами слизистая имеет мелкие дефекты – эрозии (рис. 3.).

Одной из тяжелых форм эндобронхитов является фибринозно-язвенный эндобронхит, который наблюдался у 7 (7,2%) больных (рис.4).

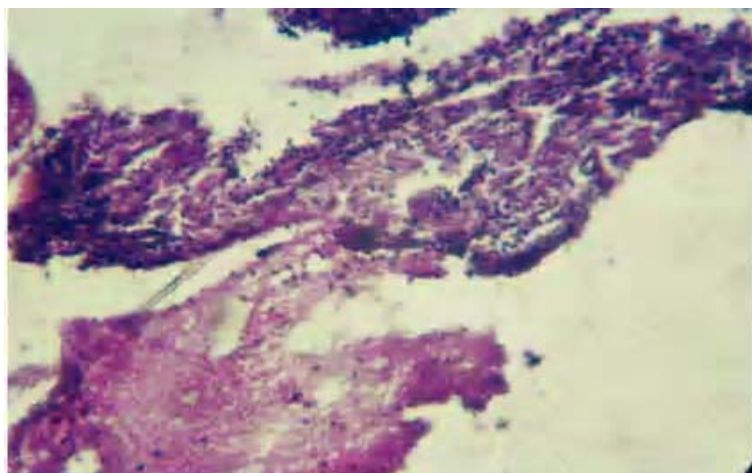


Рис. 4. Микрофото. На поверхности слизистой бронха видны фибриновые наложения в виде розовой бесклеточной массы. Эпителий уплотнён, местами отсутствует. В строме подэпителиальные некрозы, диффузная воспалительная инфильтрация, отёк.

Фибринозно-язвенный эндобронхит развивался при одновременном прорыве в бронх и плевральную полость больших и гигантских нагноившихся эхинококковых кист. Эндоскопи-

ческая картина выражалась в развитии множественных изъязвлений не только дренирующих бронхов, но и долевого, главных бронхов, язвы покрыты серо-грязным налётом, бронхи деформированы, сужены. В просвете бронхов в большом количестве гнойная мокрота с запахом.

При данном варианте эндобронхита морфологическая картина значительно отличается от первых двух, что проявляется, главным образом, в состоянии эпителиальной выстилки (рис. 4.).

Поверхностные слои некротизированы и пропитаны нитями фибрина. Имеется отёк слизистой, полнокровие сосудов. Пласт эпителия отличается небольшой высотой, уменьшенной рядностью и отчётливым чередованием участков, имеющих обычную высоту или явные признаки гипертрофии эпителиального покрова. Характерно утолщение базального слоя, его слияние с уплотнённым подслизистым слоем. В ряде случаев отмечается наличие большого количества участков, лишённых бокаловидных клеток, - «сухих зон», а также тенденцией к развитию различных видов ложной и истинной метаплазии. Местами, где фибриновые плёнки отсутствуют, образуются дефекты различной глубины. По краям наиболее глубоких язв – грануляционная ткань. Клеточная воспалительная инфильтрация выражена умеренно.

На основании проведённых эндоскопических и морфологических исследований видно, что между выявляемыми эндоскопическими вариантами существуют вполне определённые различия. При этом наибольшие различия касаются эпителиальной выстилки бронхов, в то время, как в других структурах бронхиальной стенки они стёрты. Общим и главным для изученных вариантов является «мозаичность» изменений, причём как эпителиального покрова, так и подлежащей ткани. Каждому варианту эндоскопической картины соответствует своя форма «мозаичности».

При ОЭЛ наблюдаются разнообразные морфологические изменения слизистой оболочки бронхов, причём при прорыве неинфицированных ЭК преобладают катаральные изменения, а при прорыве инфицированных и нагноившихся кист возникают гнойный и фибринозно-язвенный виды эндобронхита с более глубокими, атрофическими изменениями слизистой бронхов с явлением истинной и ложной метаплазии эпителия. Наличие в лимфоидно-плазмодитарном инфильтрате эозинофилов является проявлением аллергической реакции немедленного типа и служит косвенным диагностическим признаком основного заболевания. Обнаружение обрывков хитиновой оболочки является прямым диагностическим признаком ОЭЛ.

Таким образом, осложнённые формы эхинококкоза лёгких сопровождаются различными патологическими изменениями со стороны бронхиального дерева, паренхимы лёгких, плевры, в том числе, различные виды эндобронхитов, пневмониты, эхинококковые абсцессы, гнойные плевриты до развития эмпиемы плевры. Диагностика вышеуказанных осложнений нередко представляет большие трудности, в этом отношении фибробронхоскопия оказывает неоценимую помощь, она является одним из информативных инструментальных методов исследования. Фибробронхоскопия позволила нам визуально оценить состояние трахеобронхиального дерева, выявить эндоскопические симптомы заболевания лёгких и получение материала для цитологического, гистологического и бактериологического исследований. Кроме того, видеофибробронхоскопия является одним из объективных методов дифференциальной диагностики осложнённых форм эхинококкоза лёгких.

Выводы:

1. Фибробронхоскопия является высокоинформативным методом диагностики ОЭЛ. Она может выявлять клинично-морфологические изменения, которые не доступны ни одному современному диагностическому методу при данной патологии.

2. Сочетание эндоскопического и гистологического исследований бронхиального дерева показали, что при ОЭЛ развиваются различные виды эндобронхитов (катаральный – 40,2%, гнойный – 52,6%, фибринозно-язвенный – 7,2%).

3. Гистологическое исследование биоптатов бронхов выявило соответствие между вы-

деленными эндоскопическими вариантами и морфологическими изменениями в стенке бронха при ОЭЛ.

ЛИТЕРАТУРА

1. Аскерханов Р.П., Шогов Ф.Г., Атаев У.Б. Диагностика и лечение осложненного эхинококкоза лёгких.//Хирургия. 1972. N 3. -С. 50-65
2. Бирюков Ю.В., Гилевич М.Ю. Волков Ю.А., Голик А.Д. Клинико-морфологическое обоснование выбора метода операции при эхинококкозе органов грудной полости// Грудн. и сердечно-сосудистая хир. 1990. N 9. - С. 50-54
3. Герасенко В.А. Бронхологические методы в диагностике и лечении заболеваний лёгких. М., 1984
4. Исхаки Ф.Ю. Диагностика и дифференциальная диагностика осложненных форм эхинококкоза лёгких. Автореф. канд. дисс., Душанбе. 1996
5. Каримов Ш.И., Кротов Н.Ф., Шаумаров З.Ф., Гладков А.И., Мухаммадиев Ф. Диагностика и лечение осложнённого и сочетанного эхинококкоза лёгких//Хирургия эхинококкоза. Тез. междунар. симпозиума. Хива. 5-6 мая, 1994. -С. 5-9
6. Лукомский Г.И., Шулутко М.А. Бронхоппульмонология//»Медицина», 1992
7. Файзиев З.Ш. Роль эндоскопических методов в диагностике и лечении осложнённого эхинококкоза лёгких. Автореф. канд. дисс., Душанбе. 2003
8. Усманов Н.У., Гарипов М.К. Хирургическая тактика при осложнённом эхинококкозе лёгких//Грудн. и серд.-сосуд. хирургия. 1991. N 8. - С. 53-56
9. Усманов Н.У., Гейниц А.В., Солиев Г.Г., Рашидов Ф.Ш. Хирургическое лечение осложнённого эхинококкоза лёгких// Хирургия эхинококкоза. Тез. междунар. симпозиума. Хива. 5-6 мая 1994.- С. 64-65

ХУЛОСА

Тағйиротҳои морфологии луобпардаи нойжаҳо дар мавриди эхинококкози аворизии шуш

З.Ш. Файзиев

Муаллиф таҷрибаи ташхиси бронхоскопиро бо аниққунии морфологии 97 бемори эхинококкози аворизии шуш (ЭАШ) таҳлил ва баррасӣ кардааст.

Фибробронхоскопия усули ахбороти баланди ташхисии ЭАШ мебошад. Вай метавонад тағйиротҳои саририю морфологӣ, ки дар дарахти нойжаю хирной ҳангоми ин эътилол пайдо мешаванд ва онҳо ба ягон усули дигари ташхисии муосир дастнорасанд, муайян мекунад.

Пажӯҳиши гистологии биоптатҳои нойжаҳо (бронхҳо) мувофиқати байни гунаҳои ҷудокардашудаи эндоскопӣ ва тағйиротҳои морфологиро дар девораи нойжаҳо ҳангоми ЭАШ (катаралӣ (назлавӣ) – 40,2 %, чиркнок – 52,6 %, фибринӣ-решӣ – 7,2 %) ошкор сохт.

SUMMARY

MORPHOLOGICAL ALTERATIONS OF BRONCHI-MUCOSE UNDER COMPLICATED ECHINOCOCCOSIS OF LUNG

Z.Sh. Faiziev

The author analyzed results of bronchoscopy diagnostics with morphological verification of 97 patients with complicated echinococcosis of lung (CEL). Fibro-bronchoscopy is high informative method of CEL-diagnostics. This may show clinical morphological alterations at trachea-bronchial tree under the pathology, and the other actual diagnostics-methods have no any effect. Hystological analysis of bronchus-bioptates showed congruence between endoscopical variations and morphological alterations of bronchus-wall under CEL: katarrhal 40%, purulent 53%, fibrinosis-ulceral 7%.